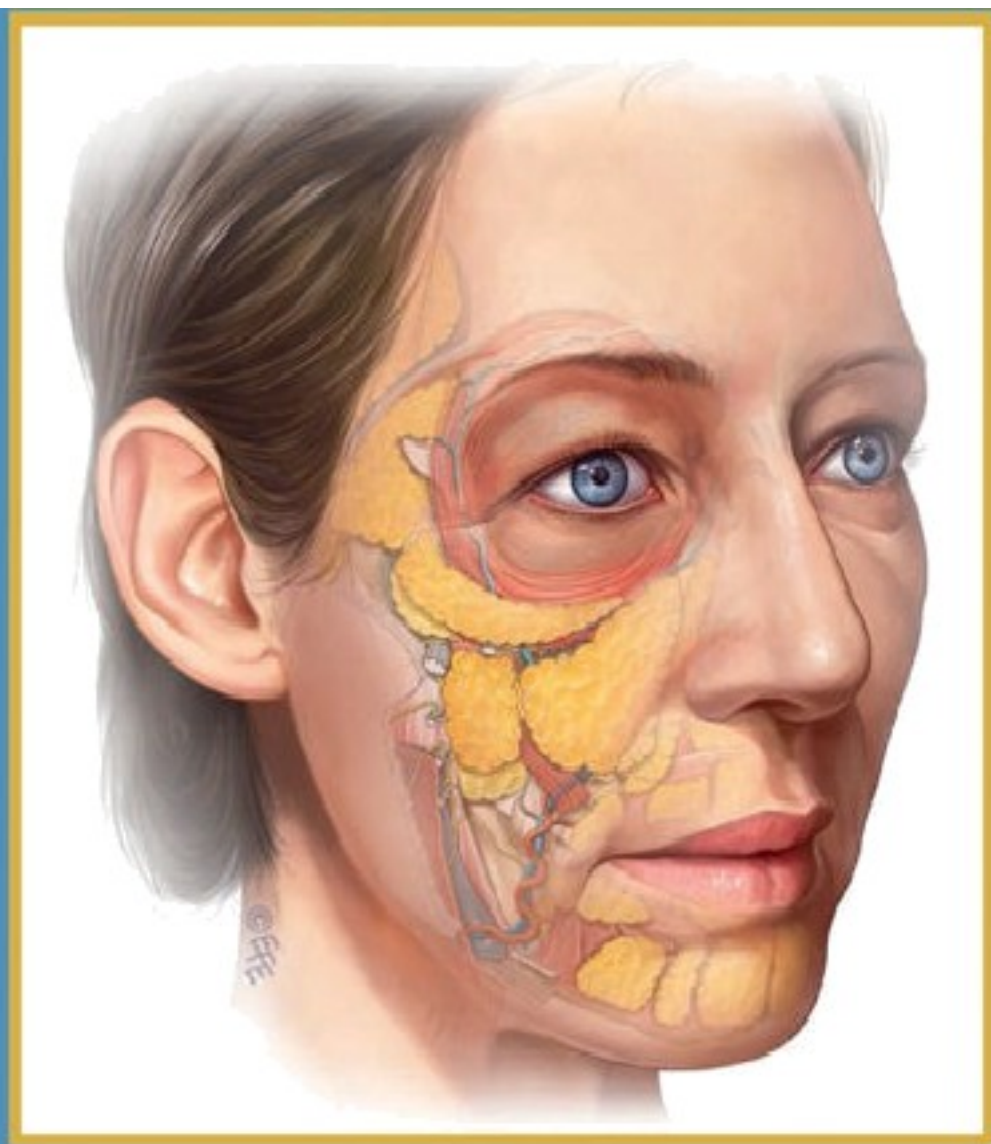

Facial Volumization

An anatomic approach



Jerome Paul Lamb ve Christopher Chase Surek

MediaCenter.Thieme.com adresindeki videolarla bu teknikleri
çevrimiçi olarak inceleyin!

MediaCenter.thieme.com adresini ziyaret edin ve kayıt işlemi sırasında istenildiğinde
aşağıdaki kodu girerek hemen başlayın.

U2Q9-4HQU-C739-G64G

Yüz Hacimlendirme

Anatomik Bir Yaklaşım

Jerome Paul Lamb, MD, FACS

Plastik Cerrah Amerikan Plastik Cerrahi Kurulu Diplomasi, Inc. Centerpoint
Tıp Merkezi, Truman Tıp Merkezi
Independence, Missouri, Amerika Birleşik Devletleri

Christopher Chase Surek, DO

Baş Asistan
Plastik Cerrahi Anabilim Dalı Kansas
Üniversitesi Tıp Merkezi Overland
Park, Kansas, Amerika Birleşik
Devletleri

58 resim

Thieme

New York • Stuttgart • Delhi • Rio de Janeiro

Yayın Direktörü: Sue Hodgson Geliştirme
Editörü: Jennifer Gann Genel Yayın
Yönetmeni: Elizabeth Palumbo Yayın
Hizmetleri Direktörü: Mary Jo Casey Üretim
Editörü: Torsten Scheihagen
Uluslararası Üretim Direktörü: Andreas Schabert
Uluslararası Pazarlama Direktörü: Fiona Henderson
Uluslararası Satış Direktörü: Louisa Turrell
Kuzey Amerika Satış Direktörü: Mike Roseman
Kıdemli Başkan Yardımcısı ve Operasyon Direktörü: Sarah Vanderbilt
Başkan: Brian D. Scanlan
Tıbbi İllüstratör: Levent Efe

Kongre Kütüphanesi Yayın Kataloglama Verileri

İsimler: Lamb, Jerome Paul, editör. | Surek, Christopher Chase,
editör.

Başlık: Yüz hacimlendirme: anatomik bir yaklaşım/[derleyenler]
Jerome Paul Lamb, MD, FACS, Plastik Cerrah Diploması,
American Board of Plastic Surgery, Inc., Centerpoint Medical
Center, Truman Medical Center, Independence, Missouri,
Amerika Birleşik Devletleri, Christopher Chase Surek, MD, Baş
Asistan, Plastik Cerrahi Bölümü, Kansas Üniversitesi Tıp
Merkezi, Overland Park, Kansas, Amerika Birleşik Devletleri.

Açıklama: New York: Thieme, [2017]

Tanımlayıcılar: LCCN 2017021388 | ISBN 9781626236943
(basılı) | ISBN 9781626238640 (e-kitap)

Konular: LCSH: Yüz--Cerrahi. | Plastik Cerrahi.

Sınıflandırma: LCC RD119.5.F33 F35 2017 | DDC 617.5/2059-
-dc23 LC kaydı <https://lcn.loc.gov/2017021388> adresinde mevcuttur

Telif hakkı © 2018 Thieme Medical Publishers, Inc.

Thieme Publishers New York

333 Seventh Avenue, New York, NY 10001 ABD

+1 800 782 3488, customerservice@thieme.com

Thieme Yayınları Stuttgart

Rüdigerstrasse 14, 70469 Stuttgart, Almanya

+49 [0]711 8931 421, customerservice@thieme.de

Thieme Yayınları Delhi

A-12, İkinci Kat, Sektör-2, Noida-201301

Uttar Pradesh, Hindistan

+91 120 45 566 00, customerservice@thieme.in

Thieme Yayınları Rio de Janeiro, Thieme Publicações Ltda.

Edifício Rodolpho de Paoli, 25. kat

Av. Nilo Peçanha, 50 – Sala 2508

Rio de Janeiro 20020-906, Brezilya

+55 21 3172 2297

Kapak tasarımı: Thieme Publishing Group

Dizgi: Debra Clark

ISBN 978-1-62623-694-3

E-kitap olarak da mevcuttur:

eISBN 978-1-62623-864-0

Önemli not: Tıp, sürekli gelişen ve değişen bir bilim dalıdır. Araştırmalar ve klinik deneyimler, özellikle doğru tedavi ve ilaç tedavisi konusundaki bilgilerimizi sürekli olarak genişletmektedir. Bu kitapta herhangi bir dozaj veya uygulama yönteminden bahsedildiği ölçüde, okuyucular, yazarların, editörlerin ve yayıncıların bu tür bilgilerin kitabın hazırlandığı tarihteki bilimsel bilgilere uygun olmasını sağlamak için her türlü çabayı gösterdiklerinden emin olabilirler.

Bununla birlikte, bu durum, kitapta belirtilen herhangi bir dozaj talimatı ve uygulama şekliyle ilgili olarak yayıncıların herhangi bir garanti veya sorumluluk üstlendiği anlamına gelmez, ima etmez veya ifade etmez. Her kullanıcının, her ilaca eşlik eden üretici broşürlerini dikkatlice incelemesi ve gerekirse bir hekim veya uzmanla görüşerek, burada belirtilen dozaj programlarının veya üreticiler tarafından belirtilen kontrendikasyonların bu kitapta yer alan ifadelerden farklı olup olmadığını kontrol etmesi istenir. Bu inceleme, nadiren kullanılan veya piyasaya yeni sürülen ilaçlar için özellikle önemlidir. Kullanılan her dozaj programı veya uygulama şekli tamamen kullanıcının kendi riski ve sorumluluğundadır. Yazarlar ve yayıncılar, her kullanıcıdan fark ettikleri tutarsızlıkları veya yanlışlıkları yayıncılara bildirmelerini rica eder. Yayımlandıktan sonra bu eserde hatalar bulunursa, düzeltmeler www.thieme.com adresindeki ürün açıklaması sayfasında yayınlanacaktır.

Bu kitapta atıfta bulunulan bazı ürün adları, patentler ve tescilli tasarımlar, metinde her zaman bu gerçeğe özel olarak atıfta bulunulmasa da, aslında tescilli ticari markalar veya tescilli isimlerdir. Bu nedenle, bir ismin tescilli olarak belirtilmeden yer alması, yayıncının bu ismin kamu malı olduğunu beyan ettiği şeklinde yorumlanmamalıdır.



Bu kitap, tüm bölümleriyle birlikte, telif hakkı ile yasal olarak korunmaktadır. Yayıncının izni olmaksızın, telif hakkı mevzuatının belirlediği dar sınırlar dışında yapılan her türlü kullanım, yararlanma veya ticarileştirme yasadışıdır ve cezai kovuşturmaya tabidir. Bu durum özellikle fotokopi, kopyalama, teksir veya her türlü çoğaltma, çeviri,

mikrofilm hazırlama ile elektronik veri işleme ve depolama faaliyetleri için geçerlidir.

Bu kitap, bu süreçte beni cesaretlendiren ve rehberlik eden meslektaşlarıma ithaf edilmiştir. Özellikle, ön araştırmamızın değerini gören ve yayınlamamız için bizi cesaretlendiren Glenn Jelks, Bryan Mendelson ve Val Lambros'a teşekkür ederim. Yetişme yıllarımda, tıp fakültesi, genel cerrahi ve plastik cerrahi ihtisasım sırasında hayatımı zenginleştiren rehberlik ve desteği sağlayanlar Don Kaminski, George Block ve Gus Colon'du. Son olarak, bu kitap, hayallerimi gerçekleştirmem için benimle geçirebilecekleri zamanı feda eden eşim Carri, oğlum Jake ve kızım Madi'ye adanmıştır.

Jerome Paul Lamb

Bu kitabı beni seven, destekleyen ve ilham verenlere ithaf ediyorum. Bana takip etmem için harika örnekler olan eğitim danışmanlarıma teşekkür etmek istiyorum. Gerçek yoldaşım Krystle Surek, bu süreçteki sabrın ve bu alana olan tutkumu anladığın için teşekkür ederim. Beni hayallerimin peşinden gitmem için yetiştiren ve alçakgönüllülük ile koşulsuz sevgi değerlerini somutlaştıran Sharon Surek ve Christopher L. Surek'e. Hayatın, onu nasıl şekillendirdiğimize bağlı olduğunu ve pes etmenin asla bir seçenek olmadığını bana gösteren dedem Richard Weber'e. Son olarak, geçmişteki, şimdiki ve gelecekteki hastalarımıza — onlar, bizim ölçüldüğümüz araçlardır ve bu eserin, hayatlarında yenilenmiş mutluluk ve neşeye dönüşmesini içtenlikle umuyorum.

Christopher Chase Surek

İçindekiler

Video

İçindekiler

Önsöz Giriş

Katkıda

Bulunanlar

1 Orta Yüz

Jerome Paul Lamb ve Christopher Chase Surek

2 Alt Göz Kapağı ve Yüzün Malar Bölgesinin Lenfatik Anatomisi

Sajna Shoukath ve Mark Winter Ashton

3 Ağız Çevresi, Çene ve Gıdı

Jerome Paul Lamb, Christopher Chase Surek ve James D. Vargo

4 Şakak ve Kaş

Jerome Paul Lamb ve Christopher Chase Surek

Video İÇeriĐi

1 Orta Yüz

Video 1.1 Derin Piriform BoşluĐun Pnömatizasyonu

Video 1.2 Orta Yüz Augmentasyonu

Video 1.3 Yüzün Vasküler Anatomisi

Video 1.4 Gözyaşı Çukuruna Derin Piriform Boşluktan Yaklaşım

Video 1.5 DeMaio V1 ve V2

3 AĐız Çevresi, Çene ve Gıdı

Video 3.1 Nazolabial Kıvrım ve Marionette Çizgileri

Video 3.2 Kanül ve Derin Piriform Boşluk Enjeksiyonu ile Nazolabial Kıvrımlar

Video 3.3 Anestezi

Video 3.4 Daha Dolgun Bir Üst Dudak Oluşturma: Retro-Orbicularis Oris YaĐ Bölmesi

Video 3.5 Çapraz Çizgiler

Video 3.6 Beyaz Rulo ve Filtrum Video

3.7 Komissürün Kapatılması Video 3.8

Kırmızı Dudak Geliştirme

Video 3.9 Yaşlanan Orbicularis Oris Kasının Büyütülmesi Video

3.10 Alt Dudak Beyaz Rulosunun Geri Kazanılması

Video 3.11 Alt Dudak Dolgusu Video

3.12 Çene Altı Bölgesi

4 Şakak ve Kaş Bölgesi

Video 4.1 Yanak-Temporal Bölge YaĐ Kompartmanının

Hacimlendirilmesi Video 4.2 Üst Kaş Bölgesinin Hacimlendirilmesi

Video 4.3 Swift: Biri Yukarı, Biri Öteye

Önsöz

Genç bir plastik cerrah olarak, yüzün iç kısmının nasıl gizemli ve tehlikeli bir bölge gibi görüldüğünü çok iyi hatırlıyorum; her şey birbirine benziyordu ve sadece yüz germe ameliyatının deneysel ritüeline itaat etmek bana güven hissi veriyordu. Zamanla, ameliyat sırasında karşılaştığım anatominin giderek daha ince değişiklikleri eski dostlarım haline geldi. Yüzün tutucu bağlarını düşündüm; tek tek ince ve zayıf, ancak topluca çok güçlüydüler. Daha sonra, anatominin hem yüzün görünümüne nasıl katkıda bulunduğunu hem de bu tür bir anlayışın yaşlı yüzü kavramak ve onu rehabilite etmenin daha iyi yollarını bulmak için nasıl bir araç olabileceğini anlamaya başladım. Bilgi güçtür.

Yaşlanan yüze hacim kazandırırken veya hacim eklerken, yerleştirmenin incelikleri göz ardı edilmekten bariz hale geldi. İlk başta, bir bölgenin doldurulabilmesinden dolayı mutlu olunur. Zamanla, gözlem ve ayırt etme yeteneği o kadar artar ki, önceki girişimler kaba ve beceriksiz görünür hale gelir ve daha zarif ve daha az abartılı sonuçlar görülür ve bu sonuçlar için çaba gösterilir.

Yüzdeki estetik müdahalelerin neredeyse tamamı anatomiye dayanmaktadır; ancak estetik uzmanları genellikle bu ayrıntıları en son dikkate almaktadır. Yüz sinirinin anatomisi anlaşılana kadar yaklaşık 60 yıl boyunca yüz germe ameliyatları yapılmıştır. Dolgu maddelerinin kullanıldığı ilk birkaç yıl, çoğunlukla kırışıklıkları doldurmak için kullanıldı. Dolgu maddelerinin piyasaya sürülmesinden yaklaşık on yıl sonraya kadar, uygulayıcılar dolgu maddelerinin yerleştirildiği konum ve derinlik ile sonuçlar arasındaki ilişkiyi çok az anlıyorlardı; ancak sonunda dolgu maddelerinin daha dengeli ve hacimsel kullanımı yerleşmiştir. Kozmetik lazerler, geç dönem pigment kaybının ortaya çıkması fark edilmeden önce çok hızlı bir şekilde kabul gördü. Bir tekniklerin erken ticari olarak benimsenmesinin, o tekniğin temelindeki bilimin dikkatli bir şekilde incelenmesini engellediği sonucuna varılabilir.

Durum değişti: Artık yüzün birçok yönü hakkında daha fazla bilgiye sahibiz. Yüz anatomisi çalışmaları son birkaç yılda büyük bir gelişme gösterdi; algısal açıdan ilgi çekici alanlara daha fazla dikkat edilmesiyle, farklı yaşlardaki yüzleri tanımlayan yapıların gizemli ve keyfi değil, bilinebilir şekillerde değiştiği görülebilir.

Dr. Lamb ve Dr. Surek, diğer yazarların bilgilerini derleyerek, aynı zamanda kendi kapsamlı ve net diseksiyonlarını ve açıklamalarını da ekleyerek bize olağanüstü bir yüz anatomisi kitabı sunmuşlardır. En büyük açıklayıcı araçlar olan diyagramlar, özlü ve doğru olmaları ve klinisyenlerin endişelerini ele almaları nedeniyle özellikle değerlidir. Yüzün anatomik fenomenleri, çukurlar, dalgalanmalar, tümsekler ve diğerlerinin kökenlerinin, sezgisel olmayan şekillerde yüzün derinliklerinde olduğu ortaya çıkmaktadır. Bu tür bilgilerle tedaviler daha rasyonel hale getirilebilir ve bu kitapta pek çok tedavi yöntemi yer almaktadır. Bilgi güçtür. Bu kitap, sadece yüzün kuru anatomisini değil, nasıl çalıştığını ve nasıl iyileştirilebileceğini anlamada da önemli bir adımdır. Yüzü inceleyen her öğrenciye bu

konuyu ve özellikle de bu kitabı incelemesi tavsiye edilir.

Önsöz

Bryan Mendelson bunu en iyi şekilde ifade etmiştir: “Yüzünde yaşı belli olan gezegendeki tek tür insanlardır.” Yaşlanan yüzün tedavisi, estetik cerrahinin en büyük zorluklarından biridir ve hacim kazandırma, tedavi algoritmasının kritik bir bileşenidir. Hacim kazandırma teknikleri yaygın olarak uygulanmasına rağmen, bu teknikler hâlâ nispeten öznedir ve genellikle enjeksiyonu yapan kişinin “estetik gözüne” dayanır. Anatomistler ve cerrahlar olarak, yüz hacimlendirme işlemini gerçekleştirirken enjektörün doğru, güvenli ve tutarlı olabilmesi için yüz anatomisi hakkında sağlam bir bilgi birikimine sahip olmasının kritik öneme sahip olduğuna inanıyoruz. Yüzün tek tek bileşenleri hakkında yayınlanmış birçok çalışma olmasına rağmen, enjeksiyon tekniklerine özgü yüz anatomisi konusunda kapsamlı bir sentez bulunmamaktadır. Bu kitap, anatomi laboratuvarı ile enjeksiyon kliniğiniz arasındaki boşluğu doldurmak üzere tasarlanmıştır. Yüzün yaygın olarak enjeksiyon yapılan bölgelerine ilişkin, klinik açıdan önemli ve faydalı anatomik detayları özetlemeyi ve klinisyenlere bu prosedürleri güvenli bir şekilde uygulamaları için rehberlik etmeyi amaçlıyoruz.

Tam sayfa resimler, okuyucuyu bu karmaşık anatomik yapının iskeletini göstermek için yüzün derin katmanlarından yüzeysel katmanlarına doğru gezdirecektir. Okuyucu sayfaları çevirdikçe yeni anatomik katmanlara ulaşacaktır. Sayfanın sol tarafında, okuyucu belirli katmanın vasküler, kas, bağ ve yağ bileşenlerinin yazılı bir özetini kadavra fotoğraflarıyla birlikte bulacaktır. Kişisel olarak, anatomik açıklamalar ile tıbbi illüstrasyonlar arasındaki sinerjinin, hastalarımıza bu bölgelere enjeksiyon yaparken aklımızda tutabileceğimiz bir “anlık görüntü” sağladığını düşünüyoruz. Bu sunumun, derinlik ve enjeksiyon düzlemi konusundaki anlayışınızı geliştirmesini umuyoruz. 1., 2. ve 4. bölümlerin sonunda, her bölgede hacimlendirme için tercih ettiğimiz teknikleri paylaşıyoruz; bu açıklamalara, tanımlanan teknik için kritik anatomiye gösteren tıbbi illüstrasyonlar eşlik etmektedir.

Kitaba eşlik eden tamamlayıcı videolar, okuyucuya her bir tekniğin bir hastada uygulanışını adım adım gösterecektir. Bu videolarda, enjeksiyon yapılırken okuyucunun anatomiye gözünde canlandırabilmesi için ekranın üst köşesinde tıbbi çizimler yer almaktadır. Yüzün kaygan yapısı ve dinamik düzlemleri, yaşlanan bir yüzü tedavi ederken enjeksiyonu yapan kişi için büyük bir zorluk oluşturur. Lütfen bu kitabı, hastalarınız için en iyi estetik sonuçları elde etmenize yardımcı olacak bir rehber, araç kutusu ve potansiyel bir "gizli silah" olarak değerlendirin.

Jerome Paul Lamb ve Christopher Chase Surek

Katkıda Bulunanlar

Mark Winter Ashton, MD

Profesör

Cerrahi Bölümü Melbourne

Üniversitesi Parkville,

Victoria, Avustralya

Jerome Paul Lamb, MD, FACS

Plastik Cerrah Amerikan Plastik Cerrahi Kurulu Diploması, Inc. Centerpoint Tıp

Merkezi, Truman Tıp Merkezi

Independence, Missouri, Amerika Birleşik Devletleri

Sajna Shoukath, Doktora

Öğrencisi

Melbourne Üniversitesi

Cerrahi Bölümü Parkville,

Victoria, Avustralya

Christopher Chase Surek, DO Baş

Asistan

Plastik Cerrahi Bölümü Kansas

Üniversitesi Tıp Merkezi Overland

Park, Kansas, Amerika Birleşik

Devletleri

James D. Vargo, MD Asistan

Hekim Plastik Cerrahi

Anabilim Dalı

Kansas Üniversitesi Tıp Merkezi Kansas

City, Missouri, Amerika Birleşik Devletleri

Bölüm 1

Orta Yüz

Orbital Tutucu Ligament, Zigomatikokutan Ligamentler, Maksiller Tutucu Ligamentler ve Maseterik Ligamentler

Preperiosteal Yağ Yastığı ve Derin Piriform Boşluk

Prezygomatik Boşluk

Medial ve Lateral Suborbikularis Oculi Yağ Kompartmanları ve Derin Medial Yanak Yağ Kompartmanı

Yüz Siniri

Orta Yüzün Vasküler Anatomisi

Premaksiller Boşluk

İnfracorbital Yağ Bölgesi (“Malar Torbası”) ve Yüzeysel Yanak Bölgeleri

Yazarların Orta Yüz Hacimlendirme için Tercih Ettikleri Teknikler

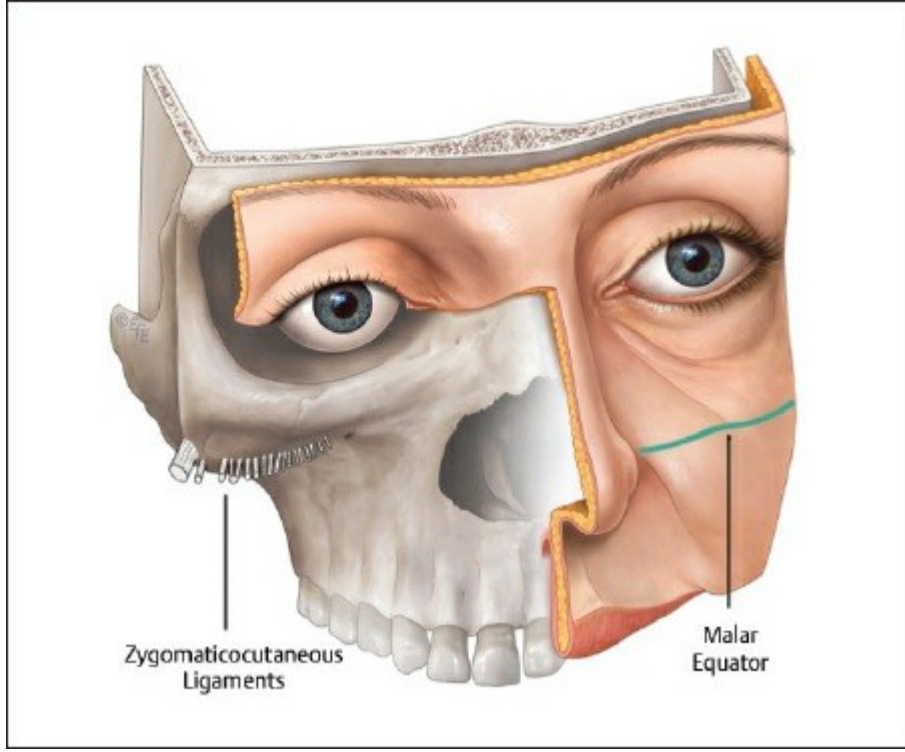
1 Orta Yüz

Jerome Paul Lamb ve Christopher Chase Surek

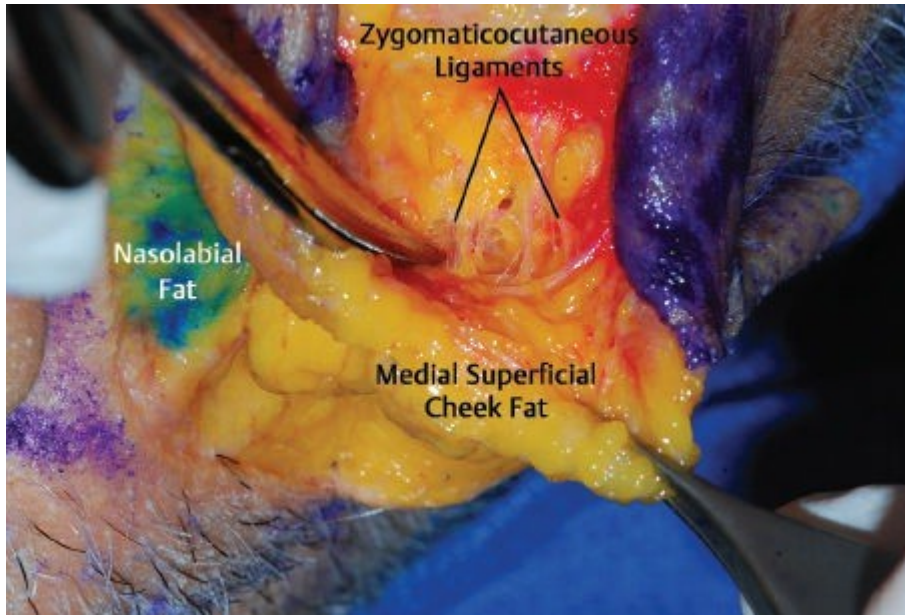
Orbital Tutucu Ligament, Zigomatikokutan Ligamentler, Maksiller Tutucu Ligamentler ve Maseterik Ligamentler

Orta yüz, iki önemli anatomik boşlukla birlikte hem derin hem de yüzeysel yağ bölmelerinden oluşur. Bu boşluklara ve bölmelere yönelik yaklaşım daha önce yayınlanmıştır. Hormon reseptörlerinin önemi öne sürülmüş olmakla birlikte, yaşlanmış bir görünümle sonuçlanan orta yüz sarkmasının bir nedeni olarak araştırılmamıştır. Lambros, orta yüz yaşlanmasının bağ veya cilt gevşemesinden ziyade hacim kaybının bir sonucu olduğunu öne sürmüştür. Çalışmalar, derin yağ kompartmanlarında seçici bir atrofi ve yüzeysel yağda göreceli bir hipertrofi olduğunu göstermektedir ve bu, derin yağa kıyasla yüzeysel yağda daha büyük adiposit boyutuna karşılık gelmektedir. Son zamanlarda önerilen, destek kaybına ve yüzeysel yanak yağının sarkmasına yol açan psödoptoz veya derin yağ kompartmanının seçici sönmesi kavramı, yazarları derin hacimlendirme tekniklerini savunmaya yöneltmiştir. Gerçek kararın, enjeksiyonun sub-SMAS (subsuperficial muscular aponeurotic system) veya supra-SMAS düzleminde yapılacağına bağlı olduğunu düşünüyoruz. Bu bölümde, enjeksiyon için önemli anatomik hedefleri göstererek, derinden yüzeye doğru anatomiye açıklayacağız.

Anatomik bölünme amacıyla, orta yüz, kanat kıvrımının tabanından tragusun üst ucuna uzanan hayali bir topografik çizgi ile üst ve alt bölgelere ayrılabilir (Şek. 1.1). Bu çizgi, kemikten başlayıp cilde bağlanan zigomatikokutan tutucu bağların seyrine karşılık gelir (Şek. 1.2). Bu çizgi, birbirinden belirgin şekilde farklı iki anatomik bölge arasında bir ekvator görevi görür: kemik destekli yanak ve hareketli yanak.



Şekil 1.1 Malar ekvator (*turkuaz çizgi*) orta yüzü ikiye böler ve anatomik olarak zigomatikokutan ligamentlerle ilişkilidir.



Şekil 1.2 Zigomatikokutan ligamanlar, prezigomatik boşluğun alt "hamak" sınırını oluşturur. Ligamanlar, sırasıyla üst ve alt orta yüzün bölmesi görevi görür.

Üst Orta Yüz

Orbital tutucu bağ (ORL), gözyaşı oluğu bağından kaynaklanan iki tabakalı bir yapıdır. ORL,

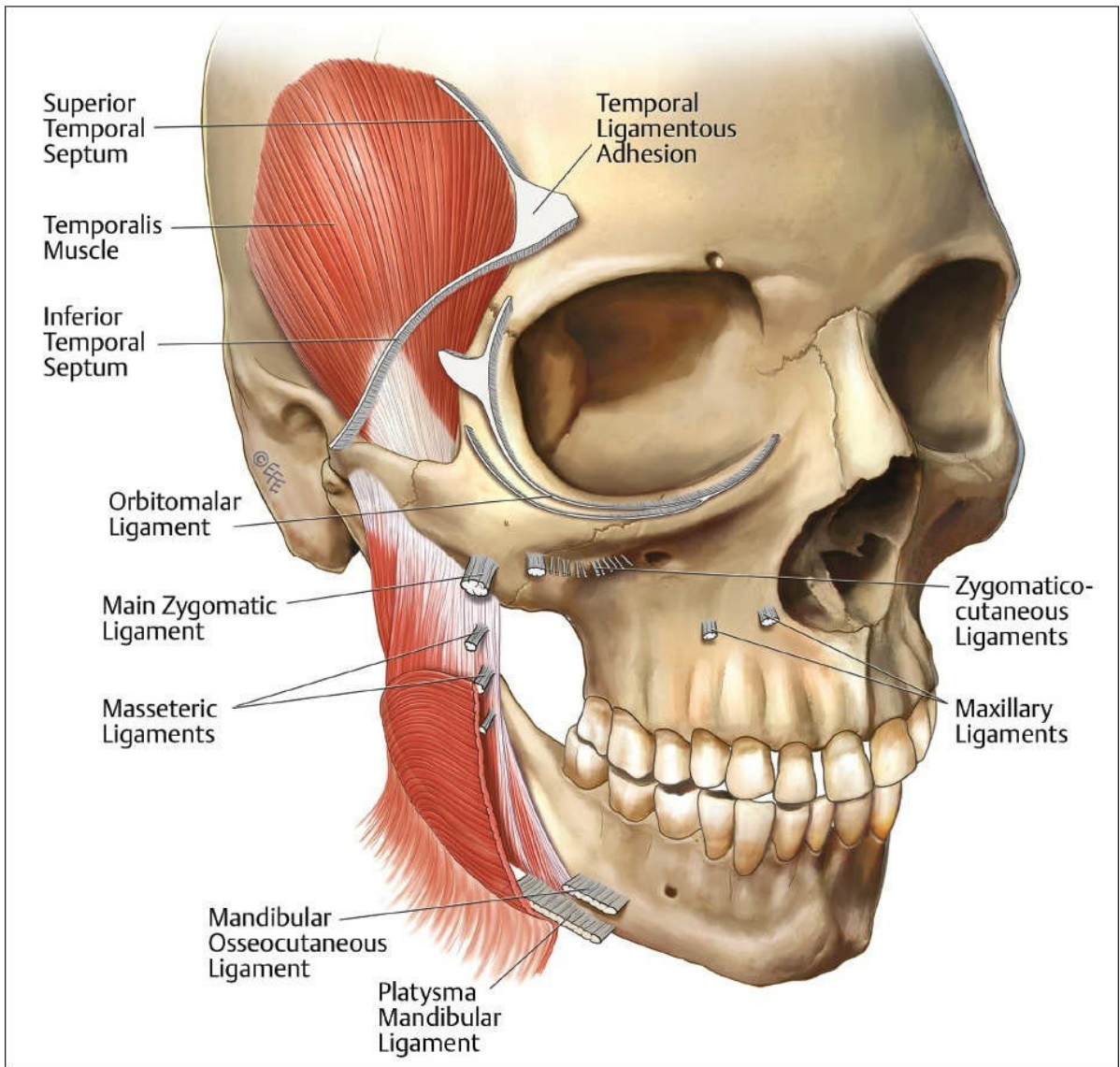
ORL, üst orta yüzdeki preseptal boşluğu prezigomatik boşluktan ayırır.

Zigomatikokutan ligamentlere ek olarak, ana zigomatik ligament, maksiller sapmada lateral ve anterior orta yüz arasındaki kemik geçişinde bulunur. Ligamentler vaskülarize membranlarla hizalandığından, bu bölge klinik olarak MacGregor yaması olarak adlandırılır.

Alt Orta Yüz

Anterior maksilla yüzeyinde maksiller tutucu bağlar bulunur. Klinik önemi, bu bölümün ilerleyen kısımlarında premaksiller boşlukla ilişkili olarak ele alınacaktır. Lateral olarak, üst ve alt maseterik bağlar, "sabit SMAS"ı lateral olarak "hareketli SMAS"tan anterior olarak ayırır.

Şekil 1.3, bu bölümde tartışılan bağların makroskobik anatomisini göstermektedir.



Şekil 1.3 Orta yüzün temel tutucu bağlarının tıbbi illüstrasyonu: orbitomalar bağ, ana zigomatik bağ, zigomatikokutan bağlar ve maksiller ve masseterik bağlar.

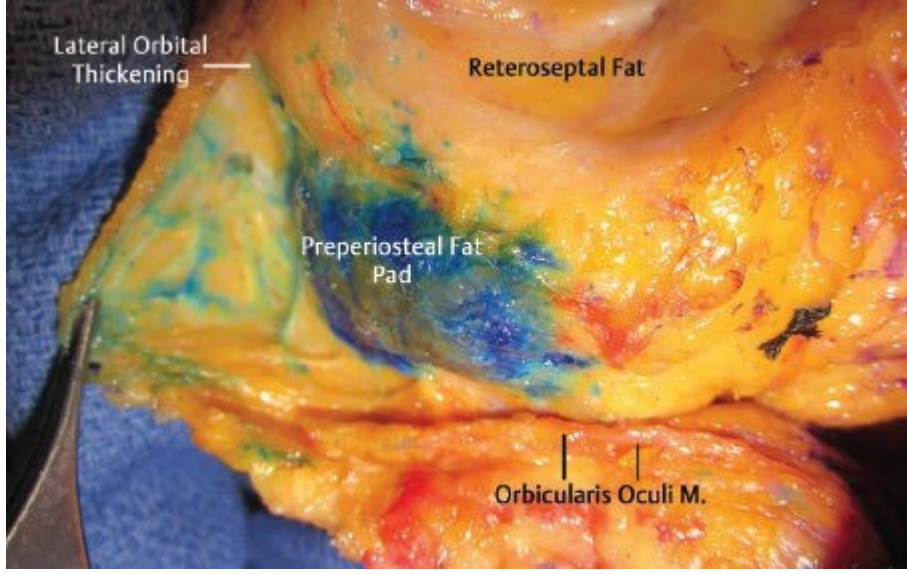
Preperiosteal Yağ Yastığı ve Derin Piriform Boşluk Üst

Orta Yüz

Yüzün üst orta kısmında, orbikularis okuli kasının derininde iki yağ kompartmanı tabakası bulunur: sırasıyla preperiosteal yağ kompartmanı ve suborbikularis okuli yağ kompartmanı (SOOF). SOOF, bu bölümün ilerleyen kısımlarında ele alınacak ve gösterilecektir. Ancak, SOOF ve prezygomatik boşluğun derininde preperiosteal yağ kompartmanı bulunur (Şekil 1.4). Bu yağ, maksilla kemiğine yapışık olup, kadavra diseksiyonunda sıklıkla yoğun bir fasya ile kaplı olduğu görülür.

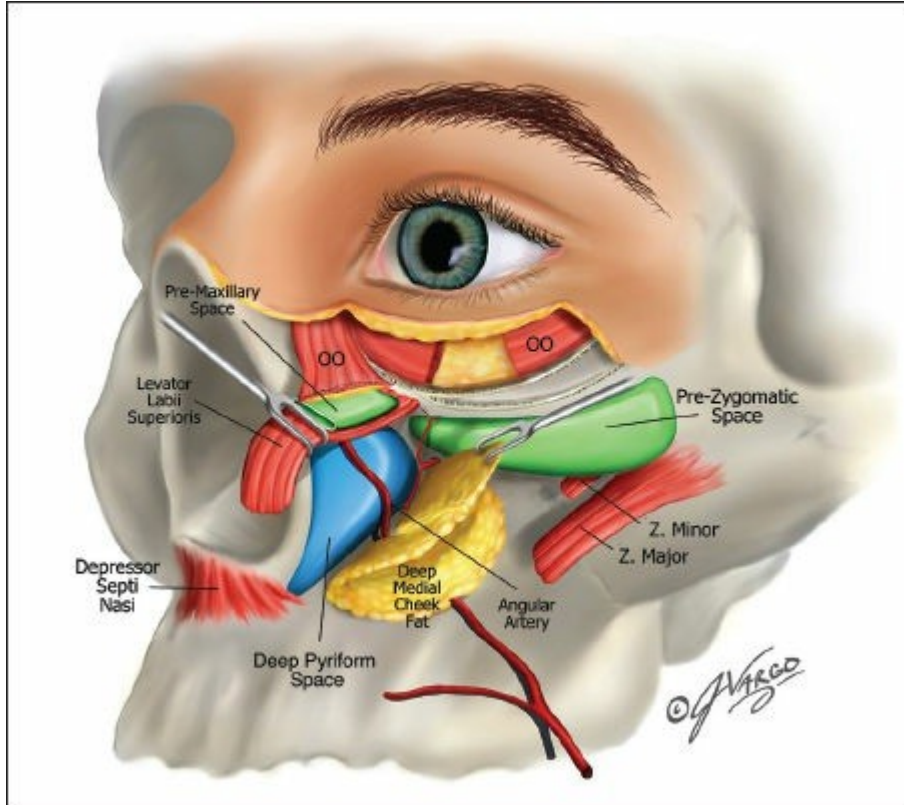
Alt Orta Yüz

Anterior maksillanın derininde derin piriform boşluk bulunur (Şek. 1.5). Derin piriform boşluk, angular arterin derininden geçer ve girintili piriform açıklığa bitişiktir (Şek. 1.6). Yaşla birlikte piriformun girintilendiğini ve dolayısıyla bu boşluğun boyutunun büyüdüğünü varsayıyoruz. Bir kadavra çalışmasında, angular arterin bu boşluğun lateral ve yüzeyselinden geçtiğini ve bu nedenle bu seviyede preperiosteal olmadığını tespit ettik. Derin piriform boşluğa hacim kazandırma, sadece piriform girintinin silinmesinde etkili olmakla kalmayıp, aynı zamanda intravasküler komplikasyon endişesi olmadan güvenli bir şekilde yapılabildiğinden, bu bulgu enjektörler için önemlidir. Bu boşluğun kanül ile pnömatisasyonu, tanımlanmamış bir viyadük aracılığıyla üst orta yüze derin bağlantısını göstermektedir (Video 1.1). Dudak kaldırıcı kaslar da bu boşluğun üzerine uzanır ve nazolabial kıvrıma birbirine kenetlenen lifler gönderir (Şekil 1.7). Bu boşluğun hacimlendirilmesi, bu kasların nazolabial kıvrımın yükselmesi ve silinmesi üzerindeki moment kolu etkisini azaltabilir. Hem derin piriform boşluğun hem de premaksiller boşluğun sefalik sınırı, gözyaşı oluğu bağlıdır.

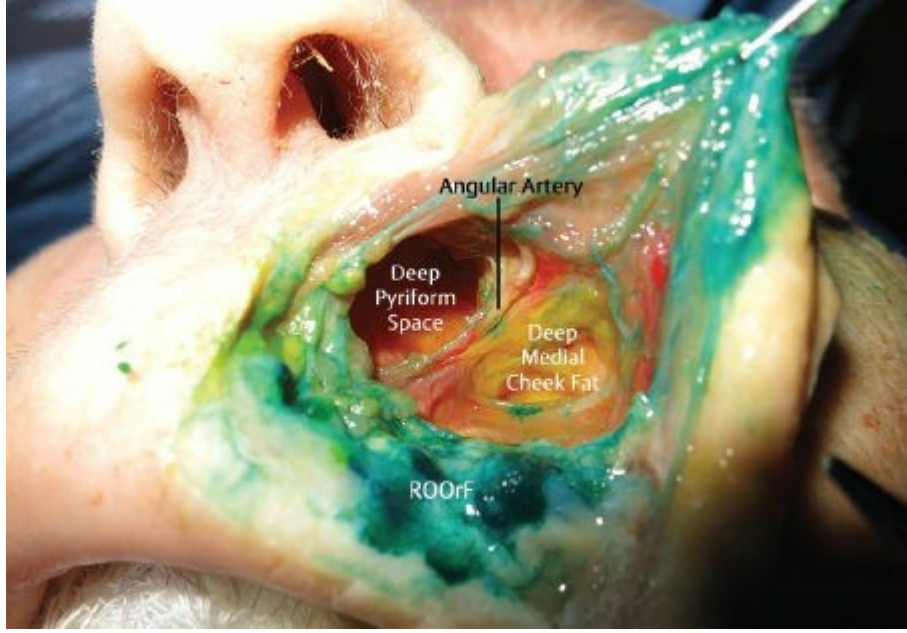


Şekil 1.4. Preperiosteal yağ yastığı, maksillaya yapışık olarak prezigomatik boşluk içinde yer alır.

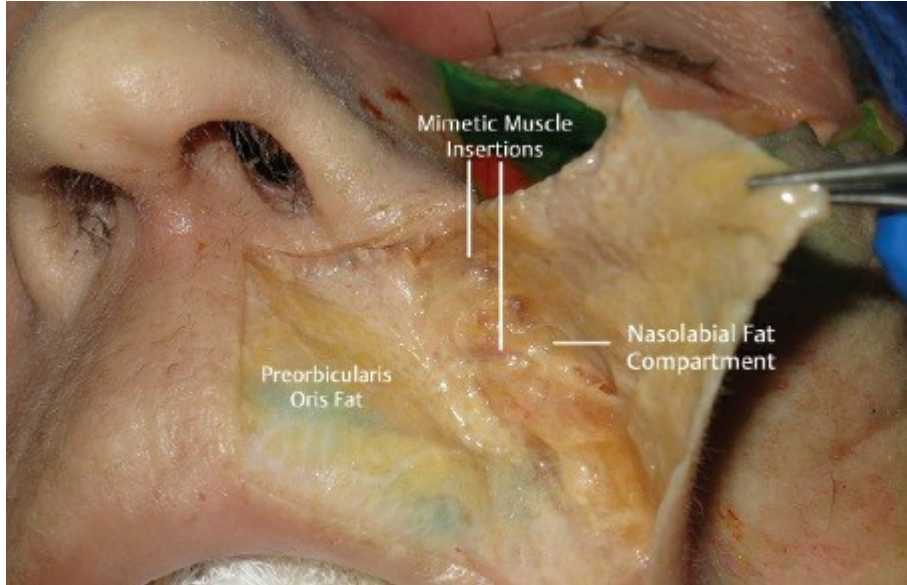
Şekil 1.8, bu bölümde ele alınan yağ kompartmanlarının ve sub-SMAS boşluklarının makroskobik anatomisini göstermektedir.



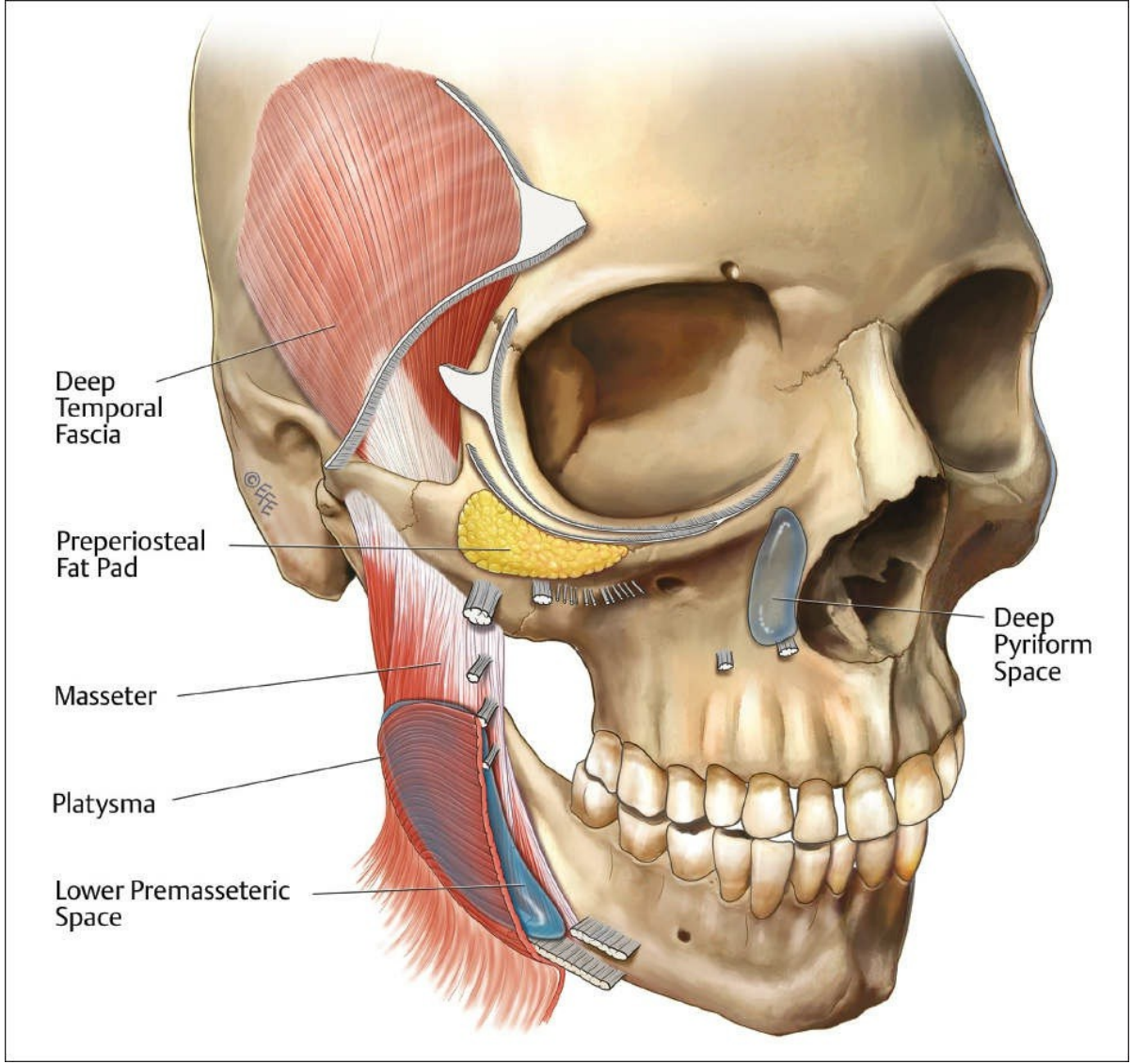
Şekil 1.5 Derin piriform boşluğun ve önemli komşu anatomik yapıların tıbbi illüstrasyonu. (Surek C, Vargo J, Lamb J. Derin piriform boşluk: anatomik açıklamalar ve klinik çıkarımlar. Plast Reconstr Surg. 2016;138(1). 2016, izin alınarak)



Şekil 1.6 Derin piriform boşluk, medialde piriform açıklık ve depressor nasalis tarafından çevrelenir. Angular arter, boşluk ile derin medial yanak yağ kompartmanı arasında seyredir. Arterin periosteum üzerinde değil, boşluğun tavanının içinde yüzeysel ve lateralde olduğuna dikkat edin. (Surek C, Vargo J, Lamb J. Derin piriform boşluk: anatomik açıklamalar ve klinik çıkarımlar. Plast Reconstr Surg. 2016;138(1). 2016, izin alınarak)



Şekil 1.7 Nazolabial kıvrıma mimetik kasların bağlanma yerlerinin gösterimi. (Surek C, Vargo J, Lamb J. Deep pyriform space: anatomical clarifications and clinical implications. Plast Reconstr Surg. 2016;138(1). 2016, izin alınarak)



Şekil 1.8 Orta yüzdeki en derin kompartmanların ve boşlukların tıbbi illüstrasyonu.

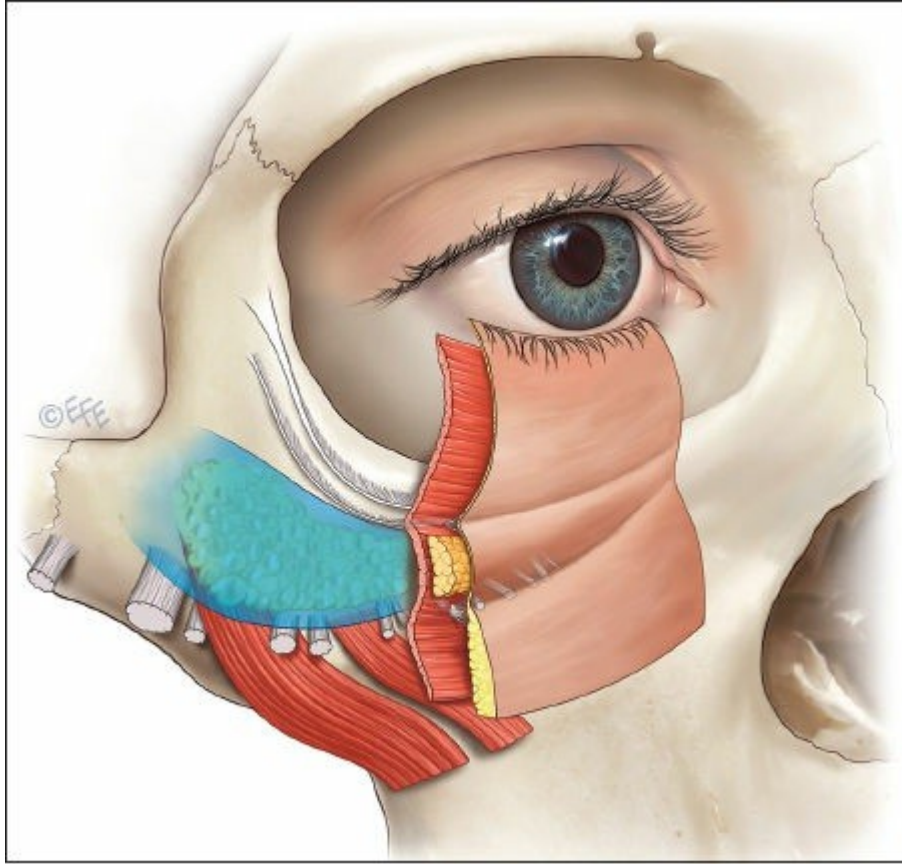
Prezygomatik Boşluk Üst

Orta Yüz

Orbicularis oculi kasının derininde, SOOF ile preperiosteal yağ yastığı arasında prezygomatik boşluk bulunur (Şek. 1.9). Bu boşluk, üstte orbitomalar ligament ile eşanlı olan ORL ile sınırlanmıştır. Boşluğun kaudal uzantısı, zigomatikokutan ligamentler ile sınırlanmıştır. Bu ligamentler, üst orta yüzü alt orta yüzden ayıran bir “hamak” ağı görevi görür. Boşluğun lateral uzantısı, temporal tünele sefalik uzantısı olan lateral orbital kalınlaşmadır.

Bu boşluğun tabanında preperiosteal yağ tabakası yer alır. Orbicularis oculi kasının arka kenarındaki SMAS'ı saran fasya, preperiosteal yağ kompartmanının üzerini kaplayan fasya ile birleşir. Bu yapıların oluşturduğu tek parça yapı, Mendelson'un tanımladığı şekilde bir prezygomatik boşluk kapsülü oluşturur (Şek. 1.10). Künt kanül ile

bu boşluğa erişim sırasında, enjektör karşı elini kullanarak cildi ve orbikular kası yukarı doğru "sıkıştırıp çeker" ve kanülün derine inerek prezigomatik boşluğa girmesini sağlar (Şekil 1.11; Video 1.2). Bu boşluğa giriş, prezigomatik boşluk kapsülünün elle hissedilebilir ve duyulabilir bir şekilde delinmesiyle teyit edilir. Enjeksiyon yapan kişi, kapsülü geçip boşluğa girdiğinde bir kez "pat" sesi duyacak ve hissedecektir.

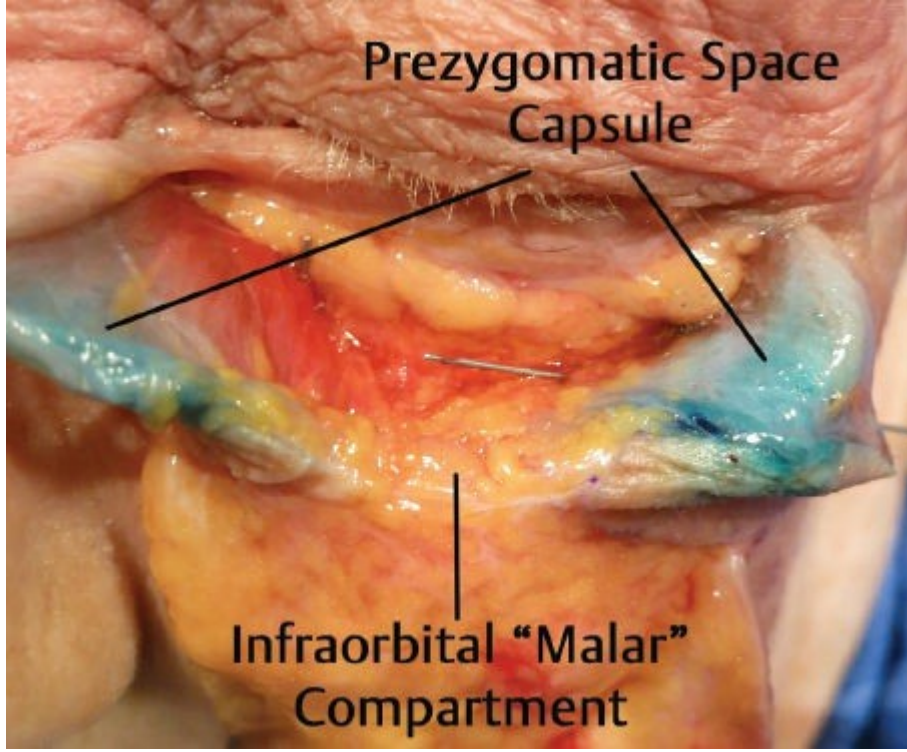


Şek. 1.9 Üst orta yüzdeki anatomik derinlik ilişkilerinin gösterimi. Prezigomatik boşluk, derin suborbikularis düzleminde (mavi kapsül) gösterilmiştir. Orbitomalar ligamenti, orbikularis oculi kasından dallanarak cilde bağlanarak gözyaşı oluğu kıvrımını oluşturur. Zigomatikokutan ligamentler orbikularis kasından dallanarak, üstte infraorbital "malar" yağ kompartmanı ile altta yüzeysel yanak kompartmanı arasında bir bölme oluşturur. Ligamentlerin deriye bağlandığı yer, klinik malar tümseklerinde görülen karakteristik deri kıvrımını oluşturur.

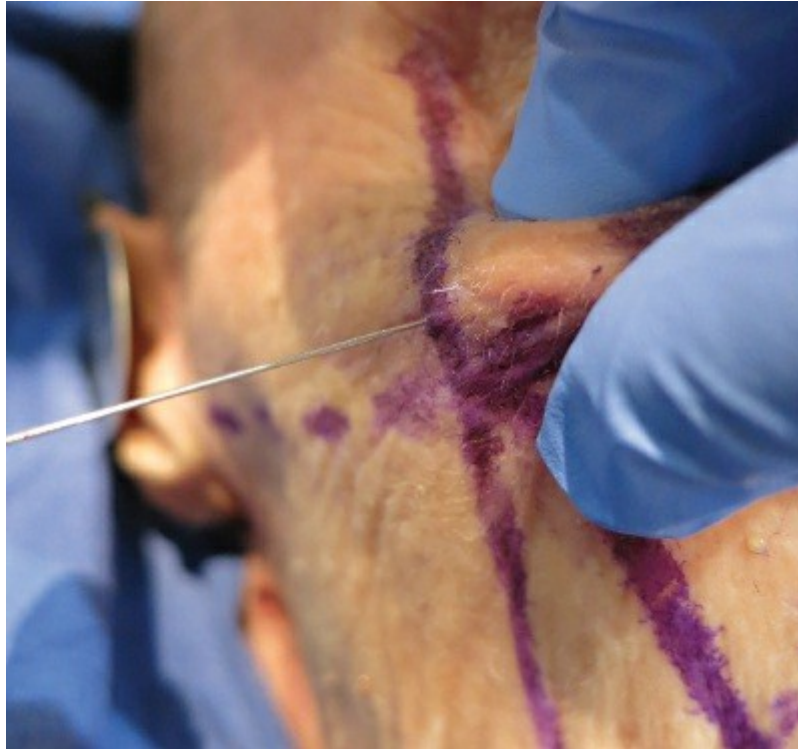Enjeksiyon İpucu

Ya n a ğın tutarlı bir şekilde derinlemesine hacimlendirilmesi için prezigomatik boşluk gizli bir silah olabilir.

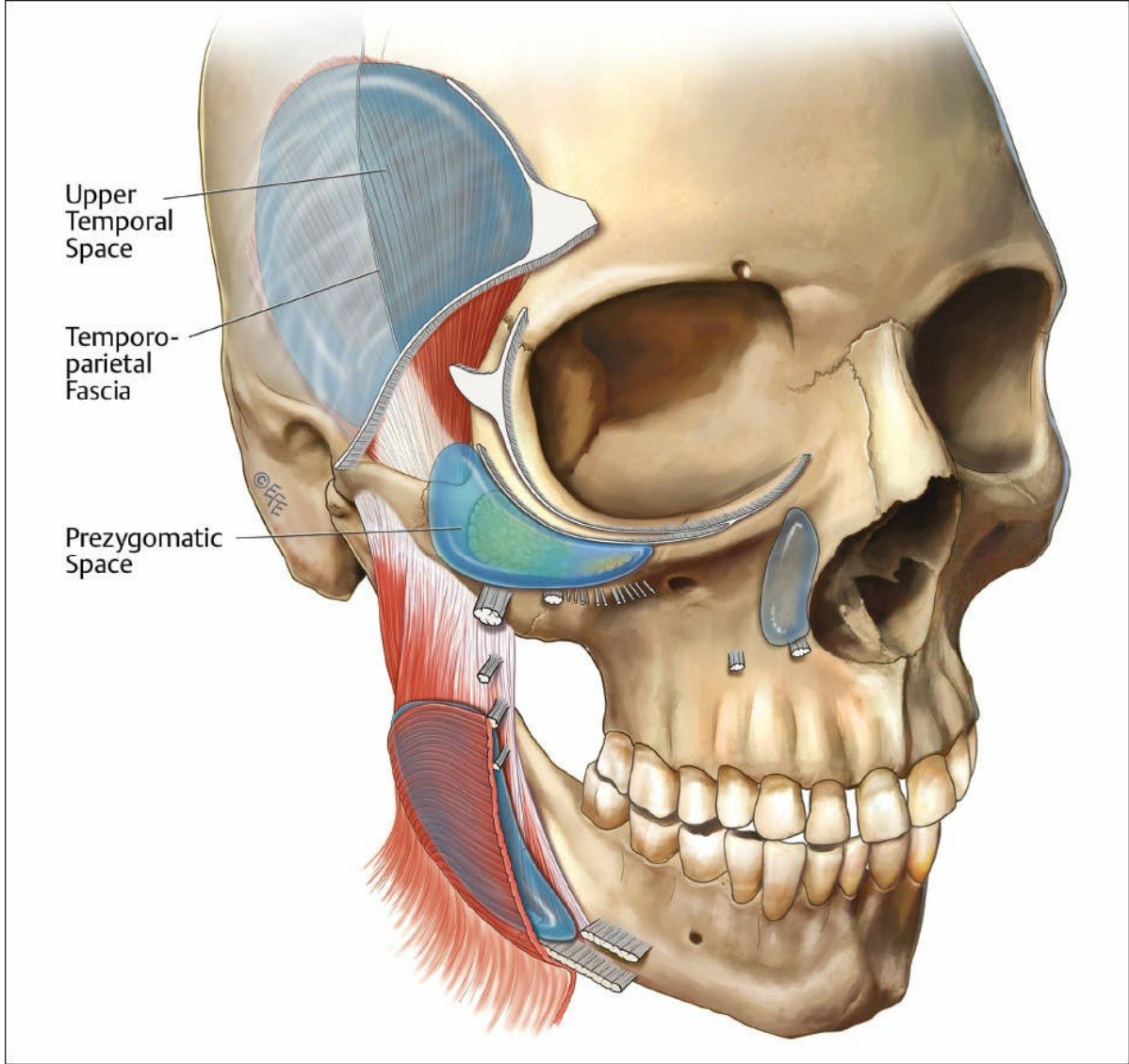
Şekil 1.12, prezigomatik boşluğun makroskobik anatomisini göstermektedir.



Şekil 1.10 Önden görünüm. Prezigomatik boşluk kapsülü metilen mavisi ile boyanmıştır. Infraorbital "malar" yağ kompartmanı, prezigomatik boşluk ve orbikularis okuli kasının yüzeyinde görülmektedir. Diseksiyon öncesinde perkütan olarak yerleştirilen künt kanüller, prezigomatik boşluğun içinde bulunur. (Surek CC, Beut J, Stephens R, Jelks G, Lamb J. Orta yüz hacimlendirme prosedürleri için ilgili anatomi ve analiz. *Plast Reconstr Surg* 2015;135(5):818e–829e, izin alınarak).



Şekil 1.11 Künt kanülün suborbikularis düzleminden prezigomatik boşluğa girmesini sağlayan "sıkıştır ve çek" tekniğinin gösterimi. (Surek C, Beut J, Stephens R, Lamb J, Jelks G. Yüzün orta kısmındaki hacim kazandırıcı viyadükler



Şekil 1.12 Prezigomatik boşluğun tıbbi illüstrasyonu.

Medial ve Lateral Suborbicularis Oculi Yağ Kompartmanları ve Derin Medial Yanak Yağ Kompartmanı

Üst Orta Yüz

SOOF, orbikularis okuli kasının alt yüzeyi ile SMAS'ın yoğun arka kapsülü arasında bulunan ince bir yağ tabakasıdır. SOOF, göz kapağına kan sağlayan bir arter dalı tarafından medial ve lateral bileşenlere ayrılır.

Alt Orta Yüz

Alt orta yüzün benzersiz anatomik yapısı, zigomatikokutan ligamanların kaudalinde bulunur. Derin medial yanak yağ (DMCF) kompartmanının yaşla birlikte hacim kaybına uğradığı ve küçük adiposit boyutuyla ilişkili olduğu bulunmuştur; buna karşın, supra-SMAS yağ kompartmanlarının yaşla birlikte hipertrofiye uğradığı gösterilmiştir. İlk olarak Pessa ve Rohrich tarafından kadavra diseksiyonunda tanımlanan DMCF'nin üç boyutlu yapısı, Mathias Gierloff tarafından bilgisayarlı tomografi ile incelenmiştir.

Tanım gereği, derin medial yanak kompartmanı zigomatikomaksiller desteğin önündedir. DMCF, levator anguli oris tarafından bölünerek medial ve lateral bileşenleri oluşturur.

Derin Medial Yanak Yağının Lateral Bileşeni

Bu DMCF'nin belirsiz lateral sınırı, bukkal boşluğa ve kemik maksiller çöküntüye bitişiktir. Kadavra çalışmasında, DMCF'nin lateral bileşeni gevşek, areolar bir kıvam sergilemiştir. Yazarlar, lateral bileşeni derin yanak hacimlendirme için bir hedef olarak önermemektedir.

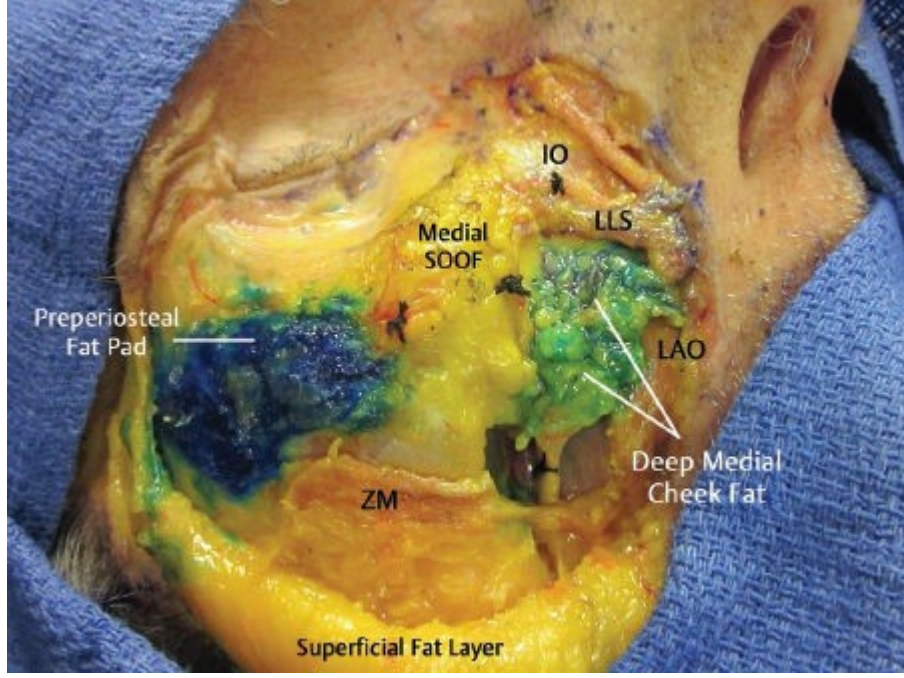
Derin Medial Yanak Yağının Medial Bileşeni

DMCF'nin medial bileşeni, önde premaksiller boşluk ile arkada derin piriform boşluk arasında sıkışmış durumdadır. Bu yağ dokusu, lateral bileşene kıyasla daha kalın ve yoğundur. Yaşlanan yüzdeki ön yanak çıkıntısını artırmak amacıyla medial DMCF'nin derin piriform boşlukla birlikte hacimlendirilmesinin, bu bölmenin yüzeyinden geçen dudak kaldırıcı kaslar üzerinde bir dayanak noktası etkisi yaratabileceği öne sürülmüştür. Topografik tanımlama açısından, DMCF'nin medial bileşeni, kanat kıvrımının tabanından 1,5 cm'den daha az lateral bir alanda yer alır (Şekil 1.13, 1.14).

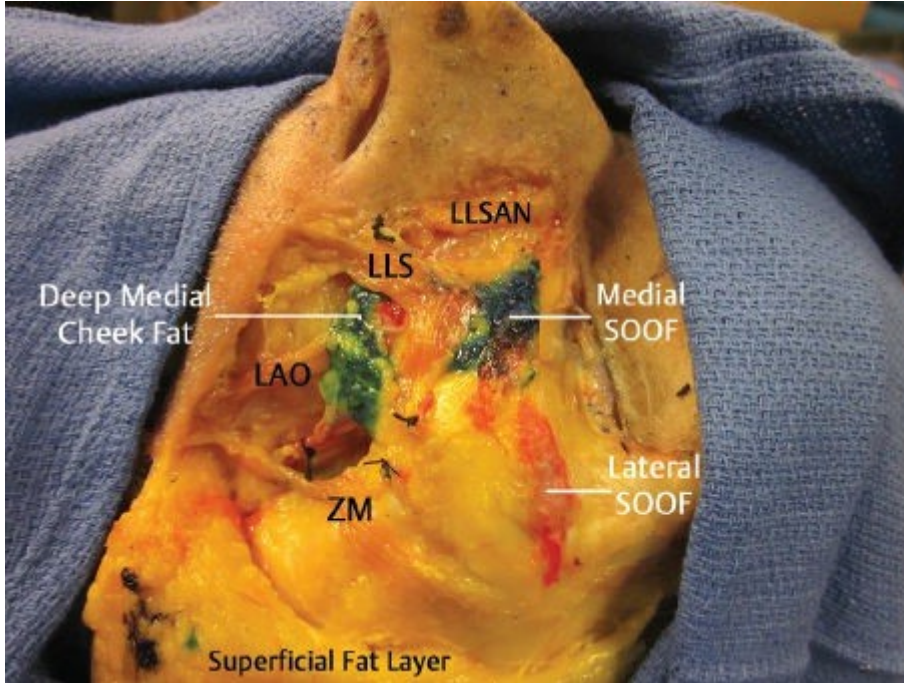
Enjeksiyon İpucu

Ön yanak bölgesinin derin ve medial kısmına enjeksiyon yapın. Dolgu maddesi bileşimini akıllıca seçin. Yüksek koheziviteye sahip orta ila büyük partikül boyutlu dolgu maddesi veya otolog yağ öneririz.

Şekil 1.15, bu bölümde ele alınan yağ kompartmanlarının makroskobik anatomisini göstermektedir.

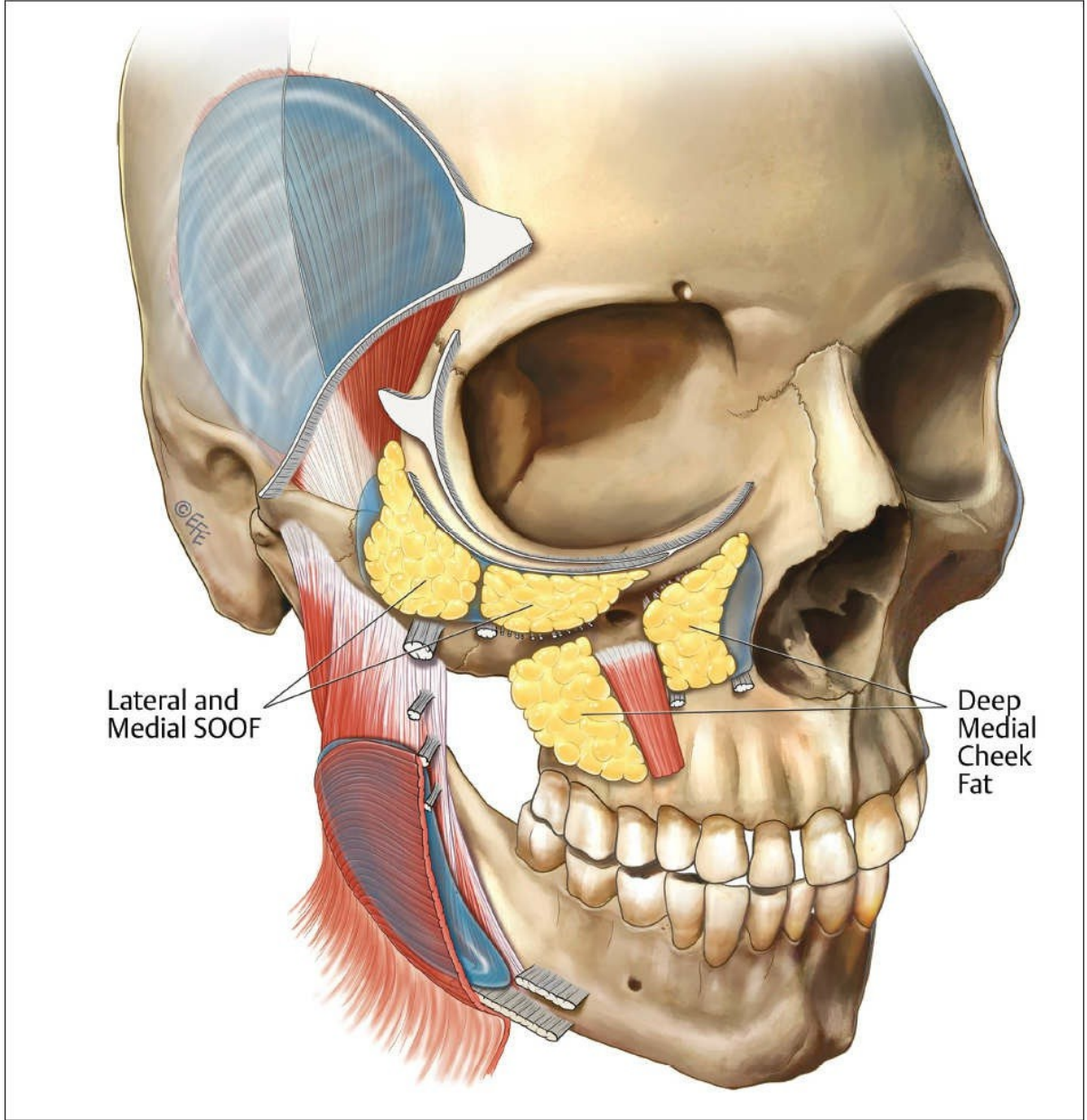


Şekil 1.13 Yandan görünüm. Yüzeysel yağ kompartmanları geriye çekilmiştir. Zygomaticus major (ZM) ve levator labii superioris (LLS) işaretlenmiştir. Orbicularis oculi rezeke edilmiştir. Preperiosteal yağın (PPF) üstünde lateral suborbicularis oculi yağ kompartmanının (SOOF) kalıntıları görülmektedir. Medial SOOF ve infraorbital (IO) nörovasküler demet işaretlenmiştir. Derin medial yanak yağının gevşek areolar konsistansı, kesilen levator anguli oris (LAO) kasının lateralinde görülmektedir. (Surek CC, Beut J, Stephens R, Jelks G, Lamb J. Orta yüz hacimlendirme prosedürleri için ilgili anatomi ve analiz. Plast Reconstr Surg 2015;135(5):818e–829e, izin alınarak)



Şekil 1.14 Yandan görünüm. Yüzeysel yağ kompartmanı tabakası geriye doğru açılmıştır. Orbicularis oculi rezeke edilmiştir. Metilen mavisi ile boyanmış derin medial yanak yağı (DMCF) ve medial suborbicularis oculi yağ kompartmanı (SOOF) gösterilmiştir. Zygomaticus major (ZM), levator anguli oris (LAO), levator labii superioris (LLS) ve levator labii superioris alaeque nasi (LLSAN) etiketlenmiştir. Kırmızı boya ile homojenleştirilmiş hyaluronik asit dolgu maddesi, preperiosteal yağ kompartmanının üzerinde bulunan lateral SOOF'a enjekte edilmiştir. (Surek CC, Beut J,

Stephens R, Jelks G, Lamb J. Orta yüz hacimlendirme prosedürleri için ilgili anatomi ve analiz. *Plast Reconstr Surg* 2015;135(5):818e–829e, izin alınarak)



Şekil 1.15 Orta yüzdeki sub-SMAS (subsuperficial muscular aponeurotic system) yağ kompartmanlarının tıbbi illüstrasyonu.

Yüz Siniri

Yüz siniri stilomastoid forameninden çıkar ve beş ana dala ayrılır:

- Frontal veya temporal dal.
- Zigomatik dal.
- Bukkal dal.
- Marginal mandibular dal.
- Servikal dal.

Frontal veya Temporal Dal

Geleneksel öğretilerde, bu sinirin yolu, tragusun 0,5 cm altında başlayan ve supraorbital kenarın 1,5 cm yanına uzanan topografik bir "Pitanguy" çizgisiyle ilişkilendirilir. Anatomik olarak, sinir, zygomatik kemerin yaklaşık 2 cm yukarısındaki temporoparietal fasyanın alt yüzeyi boyunca yüzeye çıkana kadar SMAS'ın derininde kalır. Sinir, yüzeysel temporal arterin anterior dalı ile yakın bir ilişki içindedir. Sinir, sentinel ven seviyesine ulaştığında, alt temporal boşluğun tavanında venin yüzeyinde yer alır.

Zigomatik Dal

Zigomatik dal, parotis bezi içinde ilerler; anterior olarak çıktığında, zigomanın kaudalinde ve parotis kanalının sefalikinde yer alır. Transvers fasiyal arter ile birlikte maseter kası boyunca ilerler. Ana zigomatik ligamentte, bu sinir alt orbikularis okuli kasına bir dal sağlar. Sinir daha sonra medial olarak devam eder ve zygomaticus major ve minor kaslarının alt yüzeyini innerve eder.

Bukkal Dal

Üst ve alt bukkal gövdeler, masseter fasyası içinde ilerler. Masseterin ön sınırına ulaştıklarında, bu sinirler sırasıyla üst ve alt masseterik ligamentlerin yanında yüzeysel olarak geçerler.

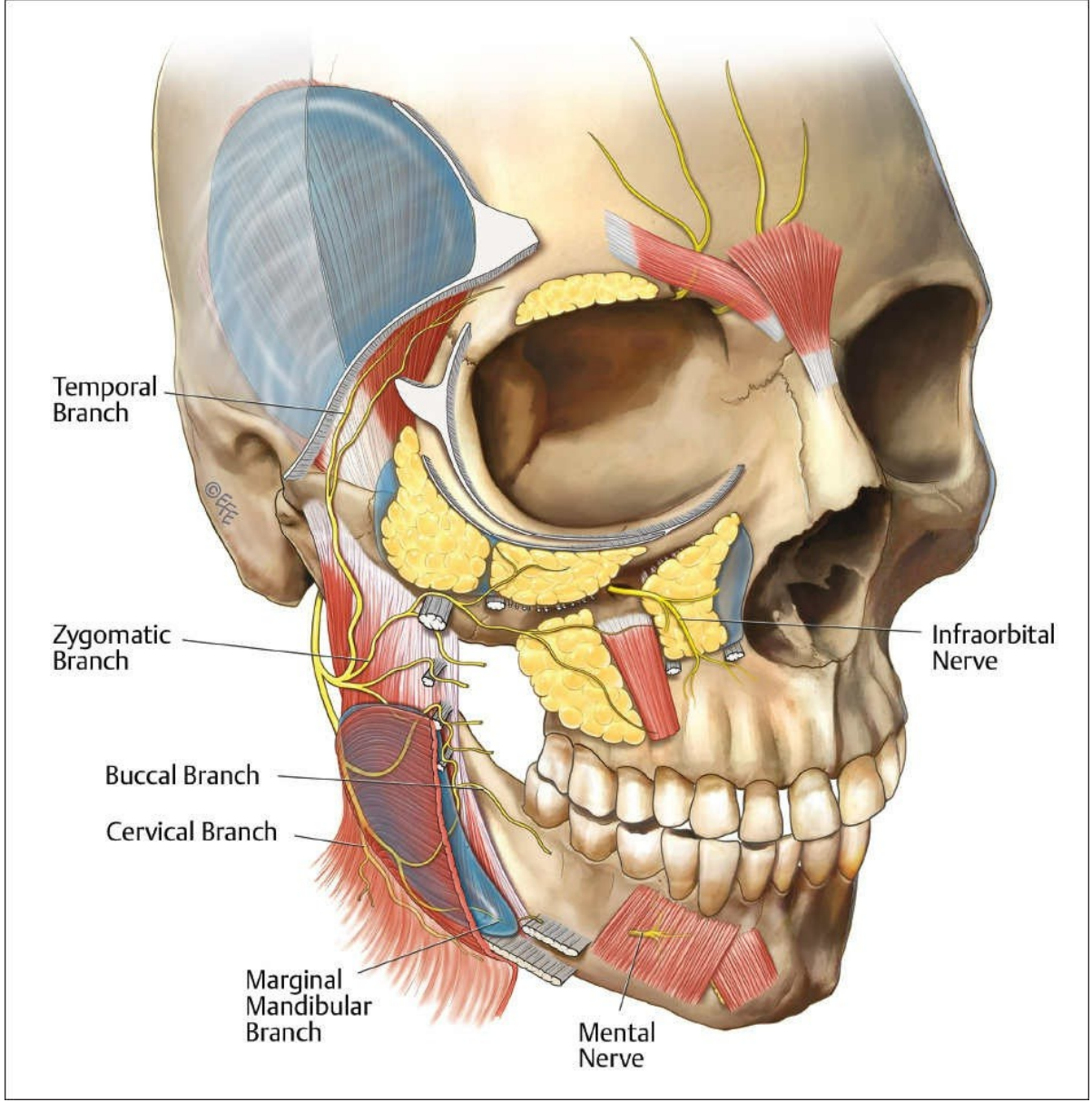
Mandibular Kenar Dalı

Mandibula açısında, bu sinir platysma-auriküler fasya içinde ilerler ve masseter boyunca mandibular ligaman seviyesine doğru anteriyore doğru devam eder. Geleneksel öğretilerde, dalların %81'inin mandibular sınırın üstünden geçtiği ve sinir fasiyal arter ve venin önünden geçtiğinde tüm dalların mandibuların üstünde olduğu belirtilmektedir.

Servikal Dal

Bu sinir genellikle platizma kas liflerini beslemek üzere boynun alt kısmına doğru uzanan bir dizi dal içerir.

Şekil 1.16, fasiyal sinirin beş ana dalının makroskobik anatomisini göstermektedir.



Şekil 1.16 Yüz sinirinin beş ana dalının tıbbi illüstrasyonu.

Orta Yüzün Vasküler Anatomisi Orta Yüzün Arteriyel Anatomisi

Bir sonraki bölümde ağız çevresi damar anatomisini ele alacağız. Orta yüz bölgesine gelince, önce köşeli arterten başlayacağız (Video 1.3). Köşeli arterin kökeninin topografik olarak yaklaşık konumu, burnun burun ucu üstündeki kıvrımdan çıkan yatay bir çizgiyle, orta hattan yaklaşık 3,5 cm uzaklıkta bulunan dikey bir göz bebeği ortası çizgisinin kesiştiği noktadır. Geleneksel olarak, angular arter, oftalmik arterin dorsal nazal dalına katılarak, alar-fasiyal oluğun medial komissürüne doğru sefalik olarak ilerler. Angular arterin %30'a varan oranlarda sapma gösterdiği gözlemlenmiştir; bu arter, nasojugal oluğun yakınında, orbicularis oculi'nin inferior sınırı boyunca fasiyal

Bu anatomik varyasyonun bilinmesi, nazojugal oluşu dolduran enjektörler için önemlidir. Yüzün alt palpebral ve infraorbital bölgelerinde, bu arter dalları subkutan tabakaya çıkar ve bu da onları gözyaşı oluşu ve nazojugal oluk enjeksiyonları sırasında potansiyel olarak savunmasız hale getirir. Bu bulgular, bu yaşlanma fenomenlerinin giderilmesi için derin suborbikularis düzleminde kanül enjeksiyonlarının geçerliliğini ortaya koymaktadır.

Pessa ve Rohrich, göz kapağı-yanak kıvrımı ile nazojugal kıvrımın birleşimini, infraorbital nörovasküler demetin çıkışını tanımlamak için uygun bir topografik işaret olarak tanımlamaktadır. Infraorbital arterin yükselen bir dalı, preperiosteal yağın üzerinden geçer. Bu, daha önce infraorbital arterin palpebral dalı (PIOA) olarak tanımlanmıştır. Kadavra çalışmalarında, bu demetin medial SOOF kompartmanını geçerek palpebral fissüre doğru yükseldiği tespit edilmiştir. Hwang ve ark., PIOA'nın konumunun medial kantustan göz genişliğinin yaklaşık yarısı kadar uzaklıkta olduğunu bildirmiştir. Angular arterin konumu, orta hattan 1,7 mm uzaklıkta ve medial kantustan 1,3 cm aşağıda bulunan bir nokta ile topografik olarak yaklaşık olarak belirlenebilir.

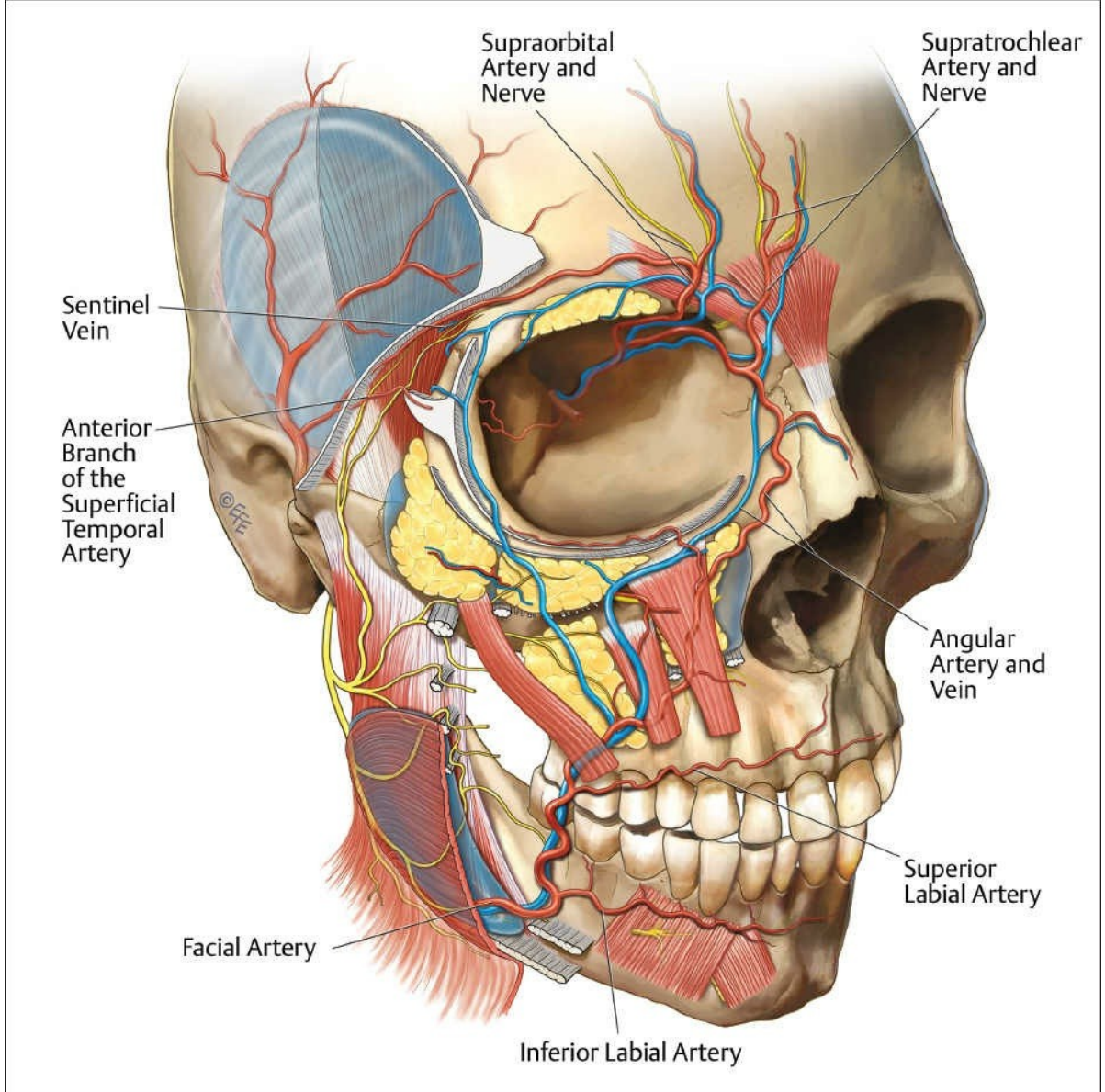
Orta Yüzün Venöz Anatomisi

Angular ven, premaksiller boşluğun lateral sınırında ilerlerken, SMAS altı anatomik boşlukların varlığı nedeniyle daha derin yapılardan ayrılır. Bu boşlukların sınırlarının medial ve sefalik tarafında, angular venin hareketliliği önemli ölçüde azalır ve medial kantusa ve gözyaşı oluşu ligamenti kökenine yaklaştıkça preperiosteal dokularla yakınlaşır. Burnun lateral tarafında medial kantus tendonunun önünde bulunan angular ven, orbicularis oculi kasının inferomedial sınırı boyunca kıvrılır. Ven, medial kantustan en az 5 mm lateral konuma geldiğinde, orbicularis oculi kasının kenarı ve posterior kapsülü ile serbestçe hareket eder. Kadavra diseksiyonu, gözyaşı oluşu ligamenti seviyesinde angular venin sabitlendiğini ortaya koymuştur. Yazarlar, bunun yüzeysel gözyaşı oluşu hacimlendirme işlemlerinin ardından damarın şişmesini açıkladığına inanmaktadır. Bu durum, lateral üst burun duvarı ve lakrimal bölge üzerinde söz konusu damarın belirgin bir şekilde öne çıkmasına neden olabilir.

Enjeksiyon İpucu

İstenmeyen sonuçlardan kaçınmak için, enjeksiyonu yapan kişi üst orta yüzdeki tüm yapıların DERİNLİĞİ hakkında derinlemesine bilgi sahibi olmalıdır.

Şekil 1.17, orta yüzün makroskobik damar anatomisini göstermektedir.



Şekil 1.17 Yüzün önemli venöz ve arteriyel anatomisinin tıbbi illüstrasyonu.

Premaksiller Boşluk

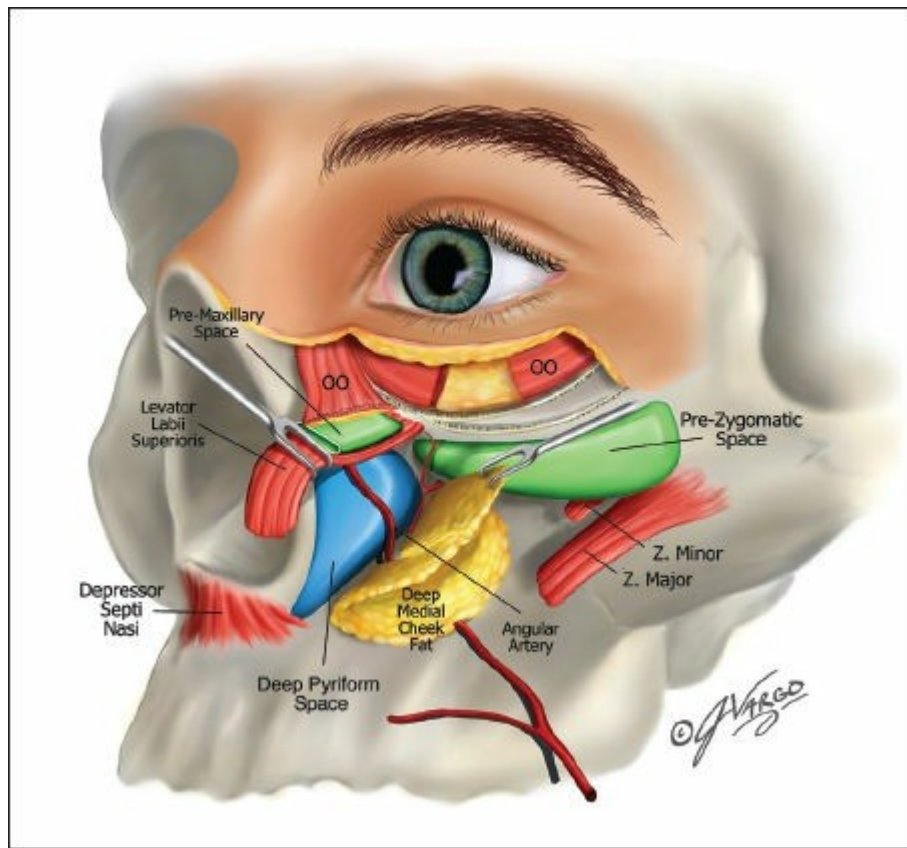
Derin medial yanak kompartmanının yüzeyinde SMAS bulunur. SMAS, yüzeysel medial yanak yağ kompartmanının alt yüzeyinde sağlamdır, ancak nazolabial kıvrıma yaklaştıkça incilir. Derin medial yanak kompartmanının medial bileşeninin ön yüzeyinde levator labii superioris (LLS) ve ardından premaksiller boşluk yer alır. Bu boşluk, SMAS ile bitişik olan orbicularis oculi kasının arka kapsülünün altına uzanır. Infraorbital nörovasküler demet, LLS'nin ön yüzeyinde bu boşluğun tabanında yer alır. Angular ven, boşluğun lateral sınırından geçer.

Klinik olarak, enjektör, küt kanüllerle hem premaksiller boşluğa hem de derin piriform boşluğ 'a erişebilir. kanül deriye nüfuz ettiğinde ve geçtikten sonra

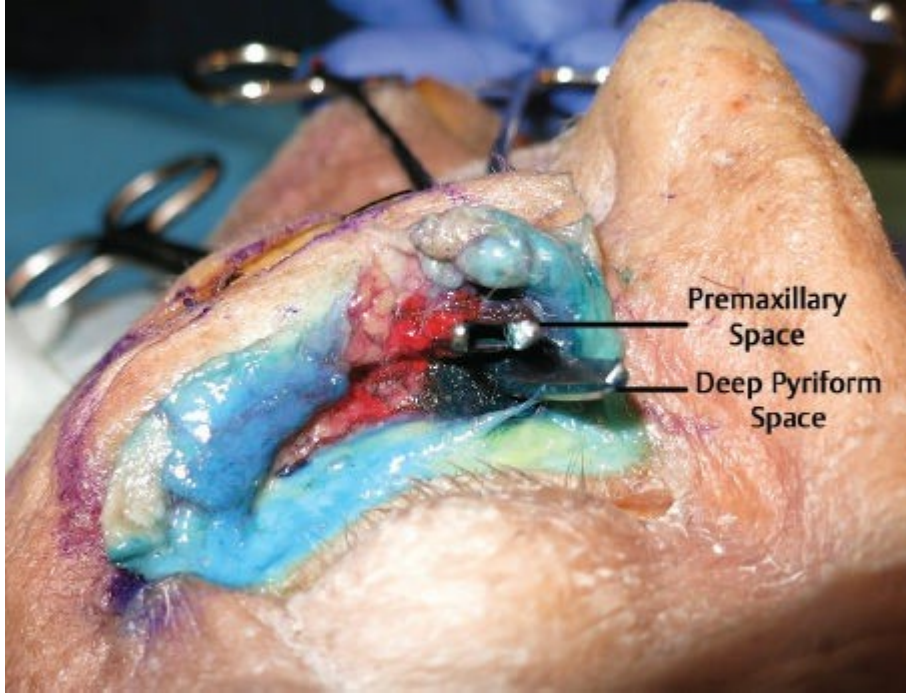
Subkutan uygulamada, kanül vektörünün açısı, uygulayıcının kanülün hangi boşlukta bulunduğunu belirlemesini kolaylaştırır. Anatomik olarak, kanül nazolabial kıvrımın derinliklerine ulaştığında, SMAS altı düzleme ulaşmış demektir. 30 derecelik sığ bir vektör, kanülü premaksiller boşluğa yerleştirir. Kemiğe doğru 60 ila 90 derecelik daha dik bir vektör, kanülü derin piriform boşluğa güvenli bir şekilde yerleştirir (Şekil 1.18, 1.19).

Kanülün hedeflenen boşluklardan birine ulaştığının klinik teyidi, kanülün algılanabilir serbest geçişi ve hareketidir. Enjektör direnç hissederse, kanül muhtemelen DMCF'dedir. Anlatılanlara göre, derin piriform boşluğun hacimlendirilmesi için yüksek kohezif dolgu maddesi, hidroksiapatit veya otolog yağ öneririz. Bu boşlukların hacimlendirilmesi için sulu bazlı dolgu maddesi önermiyoruz.

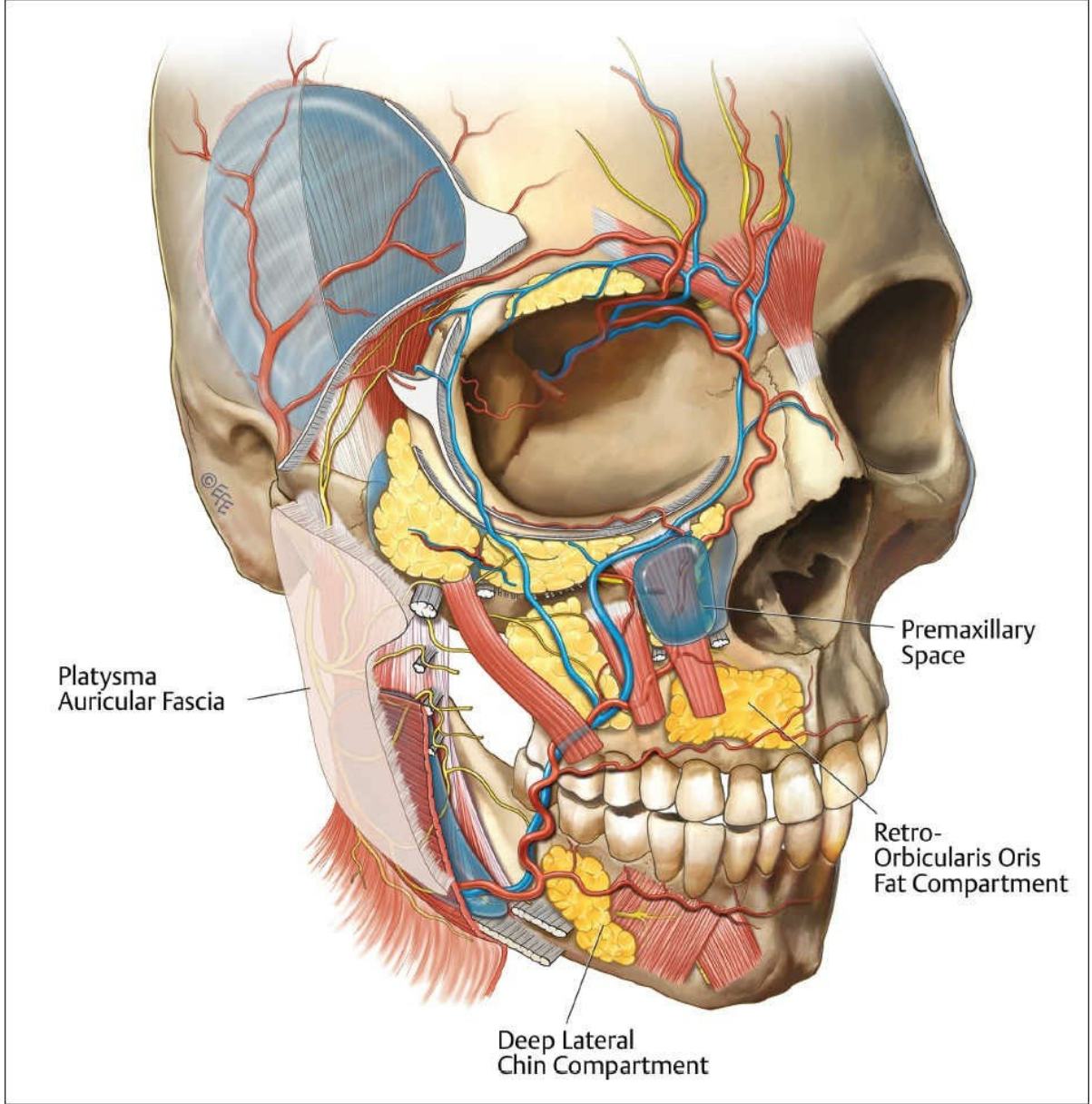
Premaksiller boşluğun makroskobik anatomisi Şekil 1.20'de gösterilmiştir.



Şekil 1.18 Derin piriform boşluk ve önemli komşu anatomik yapıların tıbbi illüstrasyonu.



Şekil 1.19 Aletler premaksiller boşluğa ve derin piriform boşluğa yerleştirilmiştir. Aletler, gözyaşı oluğu ligamenti içinden ilerletilerek bu yapıların belirgin şekilde farklı düzlemlerde yer aldığını göstermiştir. (Surek C, Vargo J, Lamb J. Deep pyriform space: anatomical clarifications and clinical implications. *Plast Reconstr Surg*. 2016;138(1). 2016, izin alınarak)



Şekil 1.20 Premaksiller boşluk ve platizma-auriküler fasyanın tıbbi illüstrasyonu.

Göz Altı Yağ Bölgesi (“Malar Torbası”) ve Yüzeysel Yanak Bölgeleri

Üst Orta Yüz

Orbicularis oculi kasının yüzeyselinde, infraorbital yağ kompartmanı ile eşanlı olan malar yağ kompartmanı yer alır. Orbicularis oculi kası ve malar yağ kompartmanı anatomik olarak, bukkal lenf düğümüne boşalan tek bir lenf kanalından drenaj yapılan tek bir doku boşluğu olarak boyanır (Şekil 1.21). Bu boşluğa enjeksiyon yapılırken dikkatli olunmalıdır, çünkü lenfatiklerin azalması kalıcı periorbital ödem ve iyatrojenik malar torbalarına yol açabilir (Şekil 1.22).

Üst Orta Yüz Tuzak 1

İatrojenik malar tümsek: “Arı sokması görünümü.” Açıklama: Infraorbital yağ yastığına yüzeysel enjeksiyon.

Anatomik olarak, elmacık torbası, orbiküleris okuli kasının (ORL) deri bağlantı noktaları ile zigomatikokutanöz bağlar arasında oluşur. Yazarlar, ORL'nin deri bağlantı noktasını “palpebromal oluk” olarak adlandırmaktadır. Bu oluk, gözyaşı oluğunun yan tarafına doğru uzanan devamıdır. Elmacık torbası, tanımı gereği orbiküleris okuli kasının hipertrofisi olan “festoon” ile karıştırılmamalıdır. Guy Massry, malar tümseği ıslak veya kuru festoon olarak tanımlamıştır. Muhtemelen ıslak festoon lenfatik bir disfonksiyonu temsil ederken, kuru festoon deride gevşeklik/fazlalık anlamına gelir.

Yüzeysel lateral, orta, medial ve nazolabial yağ kompartmanları, vaskülarize septumlarla sınırlanmıştır. Bu alanlardaki adiposit boyutu, artan BMI (vücut kitle indeksi) ile birlikte artar. Derin yağ kompartmanlarının lipit metabolizmasına ve kilo değişikliklerine daha az duyarlı olduğu varsayımı tartışmalıdır. Yaşlanmaya bağlı hacim kaybının lateral yüzeysel kompartmanda başladığı ve medial yönde ilerlediği öne sürülmüştür. Bu durum, yüz yaşlanmasına bağlı submalar çukur ve nazojugal olukların ilerlemesi ve ciddiyeti ile ilişkilendirilmiştir. Esasen, bu topografik değişiklikler, hastalarda yüz yaşlanmasının derecesini derecelendirmek için anekdotik bir ölçek görevi görebilir.

Bu kompartmanlardaki hacim, deri yapılarını destekleyip turgor sağlayabilir ve Langer çizgileri olarak tanımlanan kollajen subdermal lifler içindeki gerilim dağılımını ölçebilir. Her zaman fark edilmese de, derinin hemen altındaki dokulardaki Langer çizgileri, hacim kazandırıcı işlemlerin sonuçta ortaya çıkan yanak şeklini nasıl belirlediği ile ilgilidir. Yüzeysel boşlukların genişlemesi, bu paralel demetlerin üst-yan yönlü yer değiştirmesi yoluyla yanak dışbükeyliğini etkileyebilir. Kanül bazlı işlemler sırasında, kanülü bunları ayıran vaskülarize septumlardan geçirirken direnç hissedildiğinden, yüzeysel medial ve orta kompartmanların sınırları kolayca belirginleşir. Gierloff, bu iki yüzeysel boşluğun kaudal sınırına destek sağlayabilen derin bukkal yağ yastığının yüzeysel bir uzantısını tanımlamıştır.

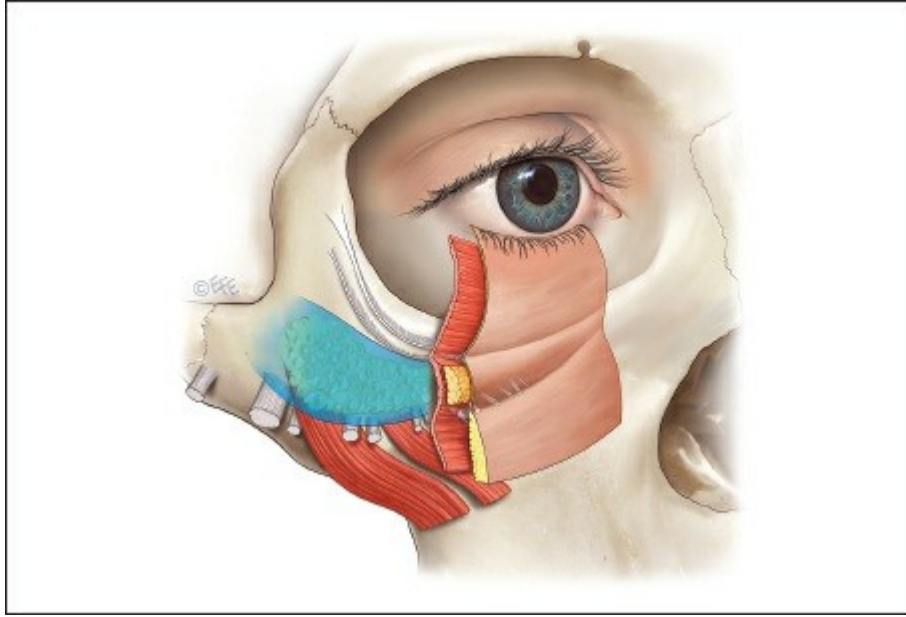
Enjeksiyon İncisi

Oluklar ve yüzey kırışıklıkları yüzeysel lenf damarlarıyla ilişkilidir; bu olukların doldurulması lenf damarlarını tıkayabilir ve animasyonu bozabilir.

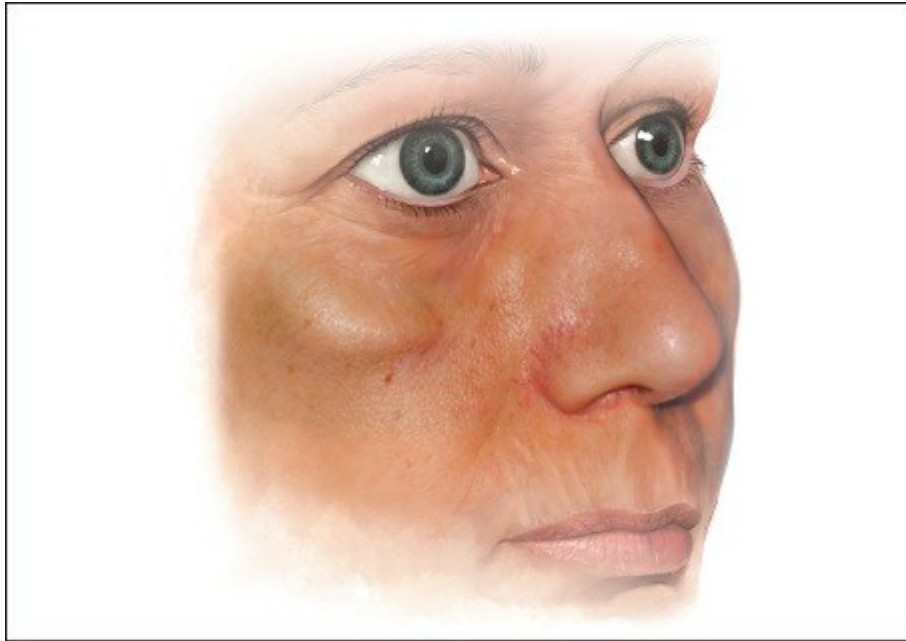
Enjeksiyon İncisi

Yüzeysel yağ enjekte ederken, Langer çizgilerine DİKEY olarak enjekte edin.

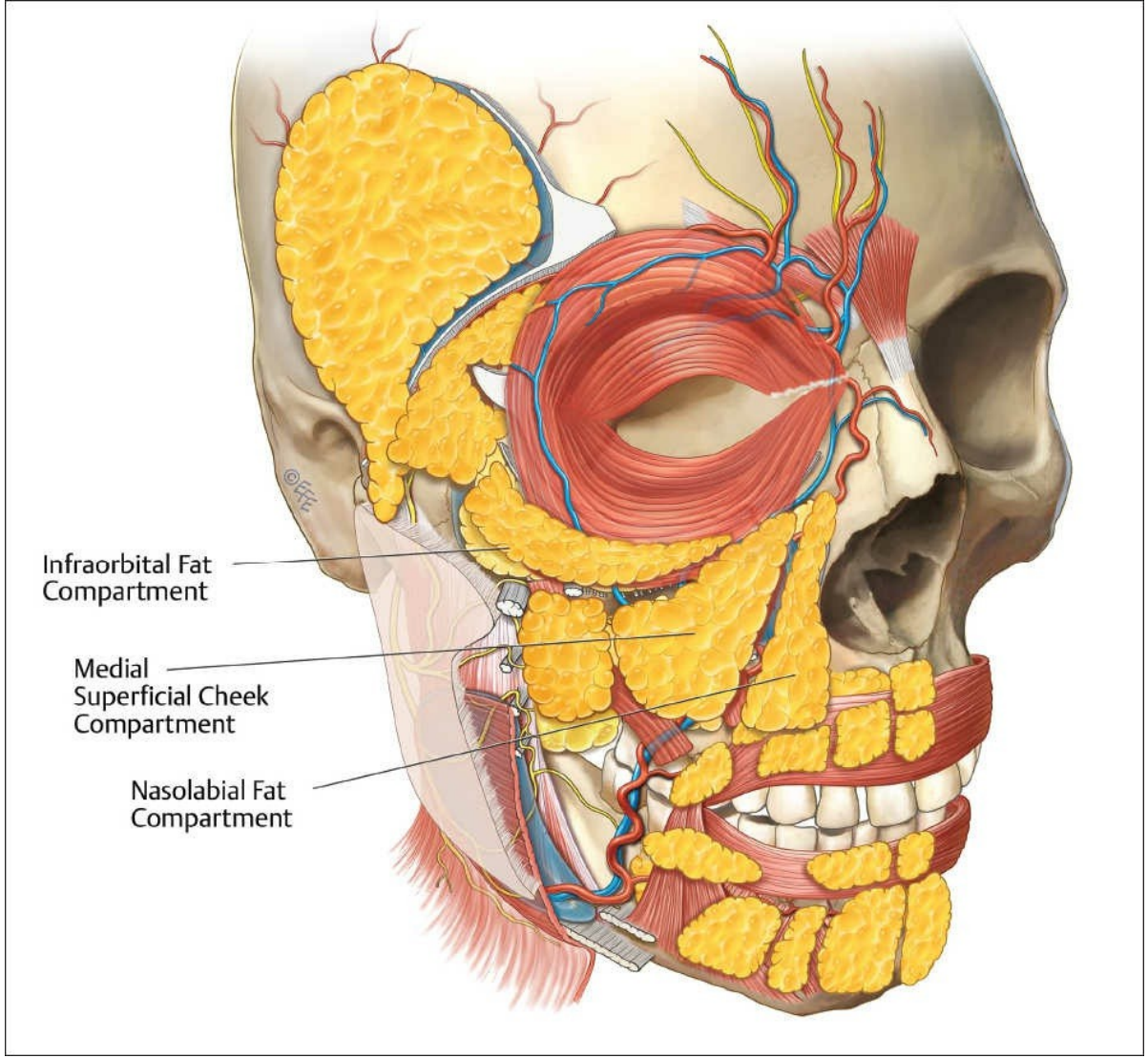
Şekil 1.23, bu bölümde ele alınan yağ kompartmanlarının makroskobik anatomisini göstermektedir.



Şekil 1.21 Üst orta yüzdeki anatomik derinlik ilişkilerinin gösterimi. Prezigomatik boşluk, derin suborbikularis düzleminde (mavi kapsül) gösterilmiştir. Orbitomalar ligamenti, orbikularis okuli kasından dallanarak cilde bağlanarak gözyaşı oluğu kıvrımını oluşturur. Zigomatikokutan ligamentler, orbikularis kası boyunca dallanarak, üstte infraorbital “malar” yağ kompartmanı ile altta yüzeysel yanak kompartmanı arasında bir bölme oluşturur. Ligamentlerin deriye bağlandığı yer, klinik malar tümseklerinde görülen karakteristik deri kıvrımını oluşturur.



Şekil 1.22 Infraorbital “malar” yağ kompartmanına yapılan yüzeysel enjeksiyon sonucu oluşan iyatrojenik malar tümseğinin fotoğrafik gösterimi. Üstte orbitomalar ligamanının ve altta zigomatikokutan ligamanların deriye bağlanma yerlerine dikkat edin.



Şekil 1.23 Orta yüzün supra-SMAS (yüzeysel kas-aponevrotik sistemin altındaki) yağ kompartmanlarının tıbbi illüstrasyonu.

Yazarların Orta Yüz Hacimlendirme için Tercih Ettiği Teknikler

Derin Hacimlendirme

Orta yüz hacim artırma teknikleri, öncelikle doku gevşemesi/sarkması ile iskeletsel eksiklikleri ele alan yaşlanma belirtilerine göre sınıflandırılır. Amaç, eksikliğin en belirgin olduğu bölgelerde hacim gençleştirmesini en iyi şekilde sağlamaktır. Orta ila yüksek G-prime dolgu maddesi veya otolog yağ enjeksiyonu kullanılan, kompartman ve SMAS altı boşluk temelli bir yaklaşım, bağ ve yumuşak doku desteğinin azaldığı bölgelere odaklanır.

Yan Orta Yüz (Derin Enjeksiyon)

Belirgin nazojugal kıvrımı olan kişilerde muhtemelen birkaç alanda eksiklik olacaktır. İlk olarak

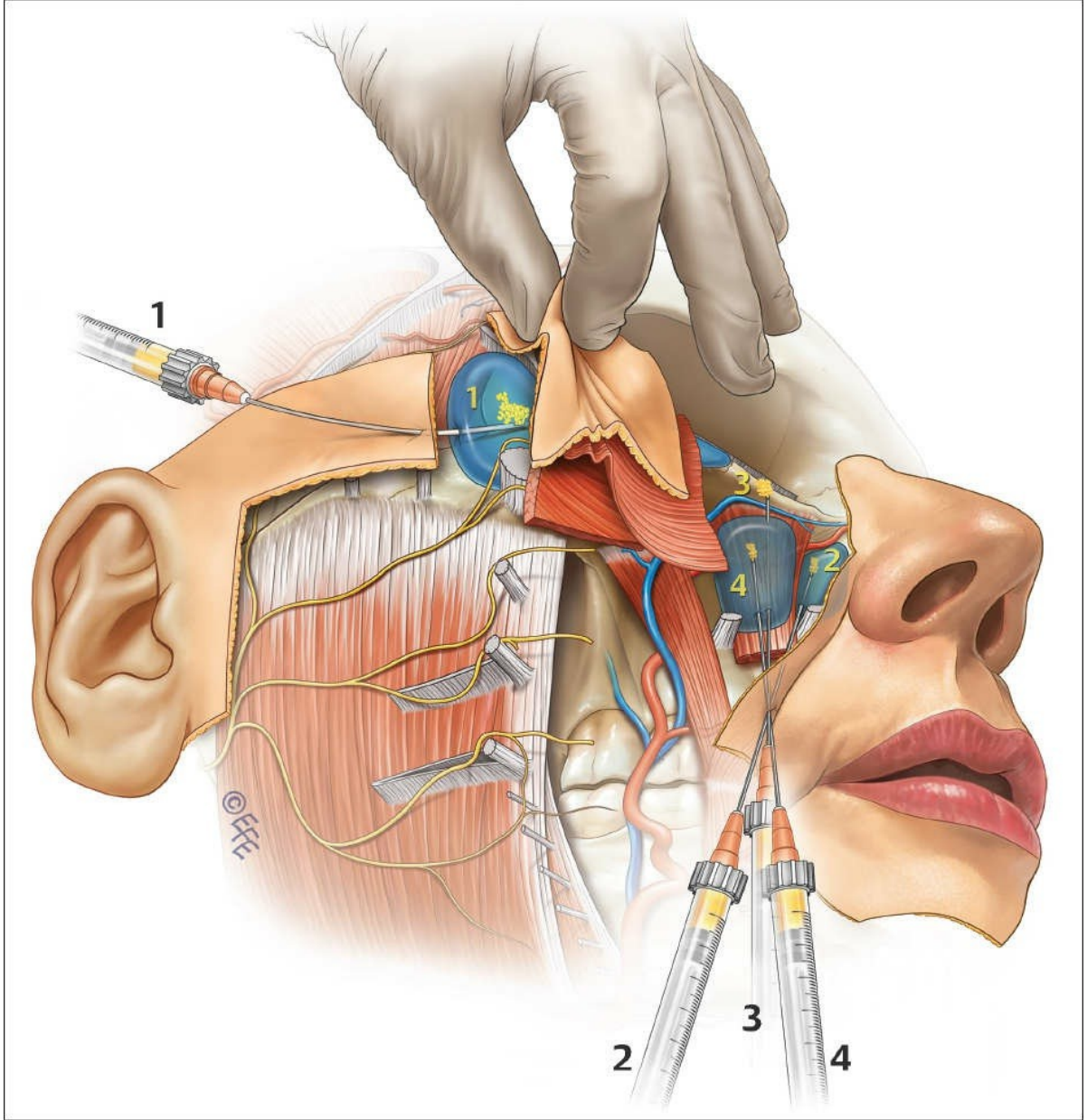
alt göz kapağı vektörü değerlendirilir. Negatif vektöre sahip kişilerde, birincil dolgu bölgesi prezigomatik boşluk olacaktır (Video 1.2). Enjeksiyon noktası

Lateral göz köşesinin 1,5 cm aşağı-dışında bir bölge kullanılır. Enjeksiyon yapılmayan el ile uygulanan “sıkma ve çekme” tekniği, kanülün prezigomatik boşluk kapsülünden geçişini kolaylaştırır. Bu kapsül, orbikularis okuli kasının arka yüzeyindeki SMAS tabakasına benzer. Kanül bu kapsülü deldiğinde, elle hissedilebilen ve sıklıkla duyulabilen bir “patlama” sesi duyulur. Prezigomatik boşluğa girdikten sonra, enjektör kanülü üst çene boyunca serbestçe hareket ettirebilir. Prezigomatik boşluk, kabaca bir Silastic yanak implantı şeklindedir. Boşluk, lateral kantus yapılarının uzantısı olan lateral orbital kalınlaşma noktasına kadar superolateral yönde uzanır. Enjektör, kanülü bu boşluk içinde hareket ettirerek kaudal sınırı (zigomatikokutanöz bağlar) ve sefalik sınırı (ORL) hissedebilir. Bu boşlukta, hazır dolgu maddeleriyle yaklaşık 0,6 mL hacim ilavesi veya yaklaşık 1,4 ila 1,5 mL yağ grefti hacmi tipiktir.

Anterior Orta Yüz (Derin Enjeksiyon)

Yazarların gözyaşı oluklarının düzeltilmesi için tercih ettikleri teknik, derin piriform veya premaksiller boşluklar yoluyla dikey stalagmit şeklinde yerleştirilen otolog yağ veya hazır HA (hiyalüronik asit) dolgu maddelerinin dikey kanül enjeksiyonudur (Video 1.4). Bunlara, nazolabial kıvrımda kanat tabanının yaklaşık 1,5 cm inferolateralindeki bir porttan erişilir.

Şekil 1.24, yazarların orta yüzün derin hacimlendirilmesi için tercih ettikleri tekniği göstermektedir.



Şekil 1.24 Ön ve lateral orta yüz bölgesinde derin hacimlendirme için yazarların tercih ettiği tekniği gösteren tıbbi illüstrasyon.

Yüzeysel Hacim Kazandırma

Yan Orta Yüz (Yüzeysel Enjeksiyon)

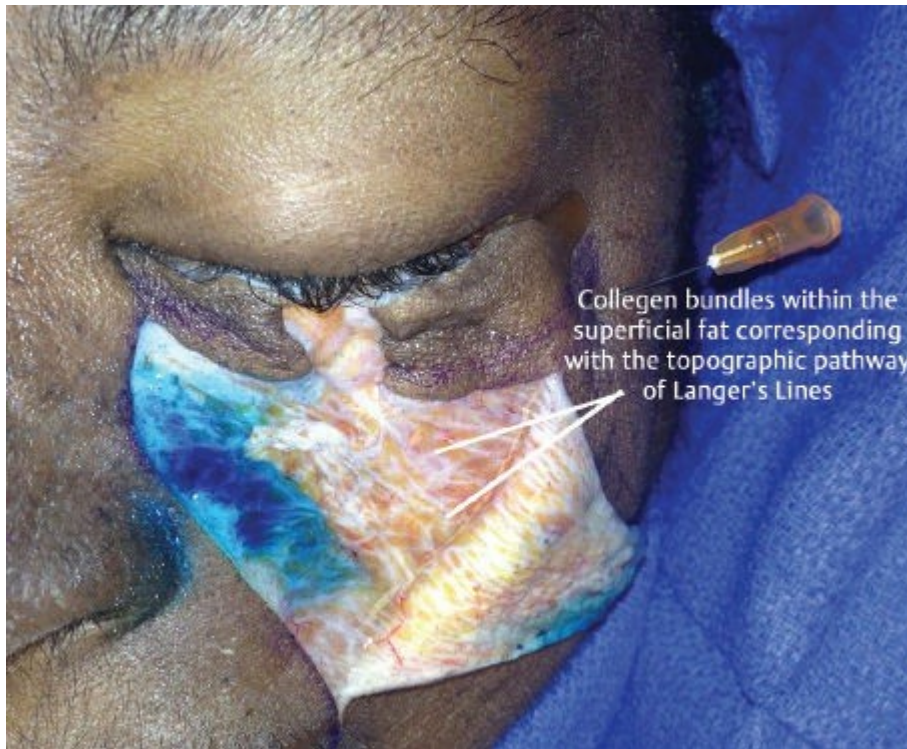Prezygomatik boşluğun lateral sınırlaması nedeniyle, bu boşluktaki hacimlendirme lateral zigoma eğriliğini kapsamaz. Bunu gidermek için, enjektör zigomatikotemporal sütün üzerine DeMaio V1 enjeksiyonu (Video 1.5) uygulayabilir. Bu bölgeye yaklaşık 0,25 ila 0,4 mL'lik bir bolus enjeksiyonu, yanakların dışbükey kısmına yayılan bir etki yaratacaktır. Ek olarak, DeMaio V2 enjeksiyonu ana zigomatik ligamanın sefalik sınırına uygulanır ve yanakların yanal çıkıntısını daha da artırmalıdır.

Anterior Orta Yüz (Yüzeysel Enjeksiyon)

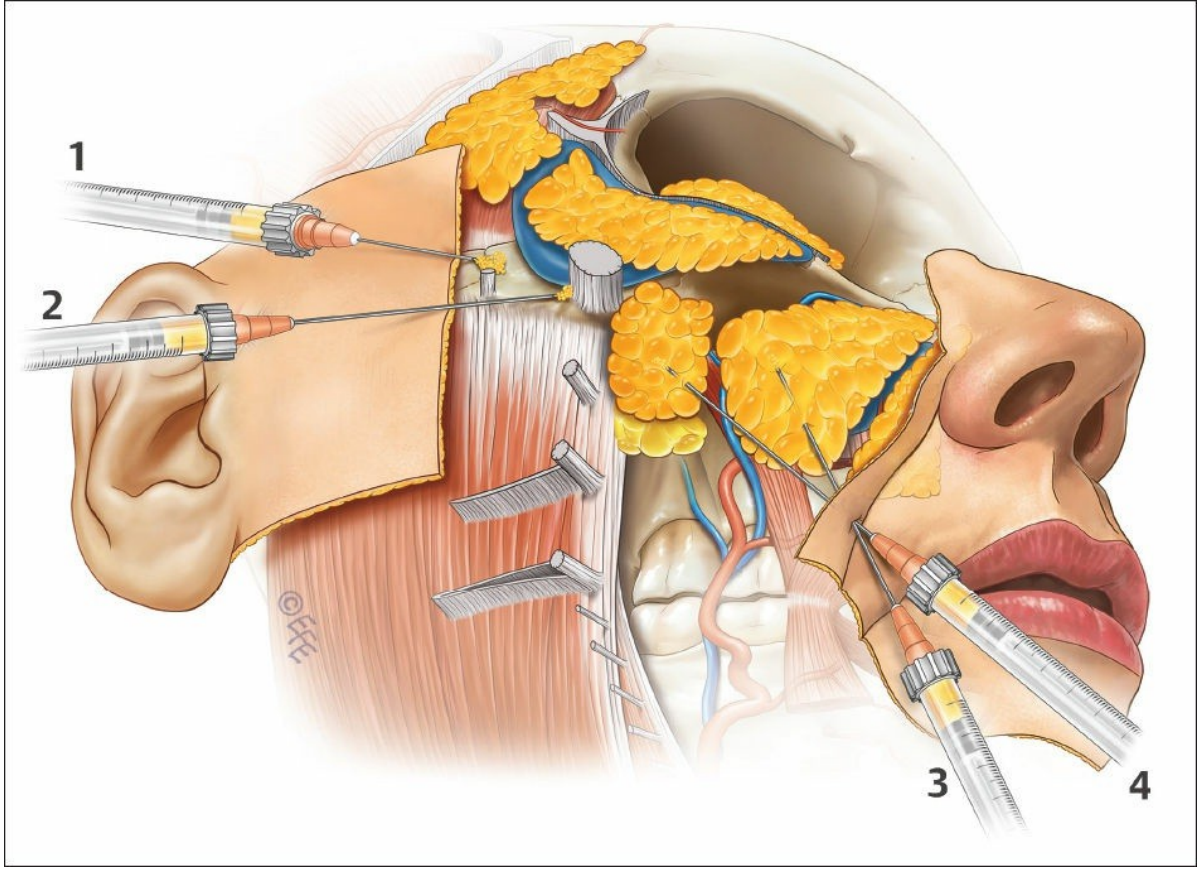
Yanak içindeki turgor kaybı ve yanak yarıçapındaki genel azalma, yüzeysel dolgu enjeksiyonları veya supra-SMAS yağ kompartmanlarına yağ enjeksiyonu ile giderilir. Birincil hedefler, Pessa ve ark. tarafından tanımlandığı üzere yüzeysel orta ve medial yağ kompartmanlarıdır. Bu bölgelere, nazolabial kıvrımda kanat tabanının yaklaşık 1,5 cm aşağısında bulunan bir giriş noktasından ulaşılır. Yüzeysel medial ve orta kompartmanların sınırları, bunları ayıran vaskülarize septumlardan kanül geçirilirken direnç hissedildiğinden kolayca anlaşılır (Şekil 1.25). Enjektör, bu kompartmanlar arasında geniş bir alana yayılabilir ve bunları harmanlayarak hacim ve konturu geri kazandırabilir.

Yanak kıvrımı ile göz kapağının yan yağ yastığının alt kısmı arasında belirgin bir kontur farkı olduğunda, Arthur Swift tarafından önerilen enjeksiyon faydalı olur. Bu enjeksiyon, zigomatikofasiyal demetin öngörülen seyrinin baş tarafına yönelik yapılır. Enjeksiyonun bir damara girmemesini sağlamak için bu işlem sırasında geri çekme manevrası yapılması tavsiye edilir. Genellikle bu enjeksiyon için HA dolgu maddeleri ilave Ksilokain ile karıştırılır. Hacimdeki bu artış nedeniyle, enjeksiyondan önce ve reflüden sonra dokuları gerginleştirmek için iğne hafifçe kaldırılır. Bu enjeksiyon keskin iğne ile yapılır ve yazarlar bu bölgede kanül ile yağ enjeksiyonunu önermemektedir.

Şekil 1.26, yazarların orta yüzün yüzeysel hacimlendirilmesi için tercih ettikleri tekniği göstermektedir.



Şekil 1.25 Langer çizgilerinin yoluna karşılık gelen yüzeysel yağdaki kolajen elastin demetlerini göstermek için derisi gerilmiş kadvra örneği.



Şekil 1.26 DeMaio'ya göre derin bolus enjeksiyonları ile ön ve yan orta yüzdeki yüzeysel hacimlendirme için yazarların tercih ettiği tekniği gösteren tıbbi illüstrasyon.

Önerilen Okuma

Aiache AE, Ramirez OH. Suborbikularis oculi yağ yastıkları: anatomik ve klinik bir çalışma.

Plast Reconstr Surg 1995;95(1):37–42

Alghoul M, Codner MA. Yüzün tutucu bağları: anatomi ve klinik uygulamaların gözden geçirilmesi. Aesthet Surg J 2013;33(6):769–782

Cotofana S, Schenck TL, Trevidic P, vd. Orta yüz: enjekte edilebilir dolgu maddeleriyle klinik anatomi ve bölgesel yaklaşımlar. Plast Reconstr Surg 2015; 136(5, Ek):219S–234S

Donofrio LM. Yağ dağılımı: yaşlanan yüzün morfolojik bir çalışması. Dermatol Surg 2000;26(12):1107–1112

Faras J, Pessa J, Hubbard B, et al. Yüz yaşlanmasının ardındaki bilim ve teori. Plastic and Reconstructive Surgery–Global Open 2013; 1(1):e8–e15

Furnas DW. Yanağın tutucu bağları. Plast Reconstr Surg 1989;83(1):11–16

Gierloff M, Stöhring C, Buder T, Wiltfang J. Estetik açıdan önemli yüz kıvrımları ve kırışıklıklarıyla estetik açıdan önemli yüz kıvrımları ve kırışıklıklarıyla ilişkisi. J Plast Reconstr Aesthet Surg 2012;65(10):1292–1297

Gierloff M, Stöhring C, Buder T, Gassling V, Açıl Y, Wiltfang J. Orta yüz yağ bölmelerinde yaşlanmaya bağlı değişiklikler: bir bilgisayarlı tomografi çalışması. Plast Reconstr Surg

2012;129(1):263–273

- Gosain AK, Klein MH, Sudhakar PV, Prost RW. Yüksek çözünürlüklü MRG kullanılarak yaşlanan orta yüzdeki yumuşak doku değişikliklerinin hacimsel analizi: yüz gençleştirme için çıkarımlar. *Plast Reconstr Surg* 2005;115(4):1143–1152, tartışma 1153–1155
- Guyuron B, Rowe DJ, Weinfeld AB, Eshraghi Y, Fathi A, Iamphongsai S. Tek yumurta ikizlerinde yüz yaşlanmasına katkıda bulunan faktörler. *Plast Reconstr Surg* 2009;123(4):1321–1331
- Kikkawa DO, Lemke BN, Dortzbach RK. Yüzeysel muskuloaponevrotik sistemin göz çukuruyla ilişkisi ve orbitomalar ligamanının karakterizasyonu. *Ophthal Plast Reconstr Surg* 1996;12(2):77–88
- Lambros V. Periorbital ve orta yüz yaşlanmasına ilişkin gözlemler. *Plast Reconstr Surg* 2007;120(5):1367–1376, tartışma 1377
- Mendelson B, Wong C. Yaşlanan yüzün anatomisi. İçinde: Neligan PC, ed. *Plastik Cerrahi*. Cilt 2. 3. baskı. Philadelphia, PA: Elsevier Saunders; 2013:78–92
- Pessa J, Rohrich R. *Yüz Topografisi: Yüzün Klinik Anatomisi*. St. Louis, MO: Quality Medical Publishing; 2012
- Stuzin JM, Baker TJ, Gordon HL. Yüzeysel ve derin yüz fasyalarının ilişkisi: ritidektomi ve yaşlanma ile ilgisi. *Plast Reconstr Surg* 1992;89(3):441–449, tartışma 450–451
- Surek CC, Beut J, Stephens R, Jelks G, Lamb J. Orta yüz hacimlendirme prosedürleri için ilgili anatomi ve analiz. *Plast Reconstr Surg* 2015;135(5):818e–829e
- Surek C, Beut J, Stephens R, Lamb J, Jelks G. Orta yüz hacimlendirme viyadükleri: Beut tekniklerinin tanımlanması. *Aesthet Surg J* 2015;35(2):121–134
- Wan D, Amirlak B, Giessler P, et al. Derin ve yüzeysel orta yüz yağ kompartmanlarının farklı adiposit morfolojileri: bir kadavra çalışması. *Plast Reconstr Surg* 2014;133(5):615e–622e
- Wan D, Amirlak B, Rohrich R, Davis K. Orta yüz yaşlanmasında yağ kompartmanlarının klinik önemi. *Plast Reconstr Surg Glob Open* 2014; 1–8
- Wong CH, Mendelson B. Yüz yumuşak doku boşlukları ve orta yanak tutucu bağları: premaksiller boşluğun tanımlanması. *Plast Reconstr Surg* 2013;132(1):49–56
- Wong CH, Hsieh MK, Mendelson B. Gözyaşı oluğu bağı: gözyaşı oluğu deformitesinin anatomik temeli. *Plast Reconstr Surg* 2012;129(6):1392–1402
- Yang HM, Lee JG, Hu KS ve ark. Yüz arterinin seyri ve dallanma düzenine ilişkin yeni anatomik bilgiler: nazolabial kıvrım ve nazojugal oluğa uygulanan enjeksiyonlu tedavilerin klinik sonuçları. *Plast Reconstr Surg* 2014;133(5):1077–1082

Bölüm 2

Alt Göz Kapağı ve Yüzün Malar Bölgesinin Lenfatik Anatomisi

Giriş Yüz

Lenfatikleri

Cerrah için Sonuçlar

2 Alt Göz Kapağı ve Yüzün Malar Bölgesinin Lenfatik Anatomisi

Sajna Shoukath ve Mark Winter Ashton

Yüz lenfatik sistemine ilişkin derinlemesine bir anlayış, yüz enjeksiyonlarının anatomisinde eksik olan halkadır. Bu bilgi, enjeksiyonu yapan kişiye, uzun süreli lenfödemini yol açtığı yetersiz estetik sonuçları önlemek için bir gizli silah sağlar. Bu durum, özellikle orta yüz bölgesinde enjeksiyon derinliğinin önemini vurgular.

Yüz lenf sistemi üzerine yaptıkları olağanüstü çalışmalarından dolayı Dr. Shoukath ve Profesör Ashton'a teşekkür ederiz; bu bulgular, dolgu maddesi uygulayanlar ve yağ enjeksiyonu yapan cerrahlar için büyük önem taşımaktadır. İatrojenik kalıcı periorbital ödem, lenfatik hasar, lenfatik tıkanma veya hyaluronik asit dolgu maddeleri söz konusu olduğunda partikül yapışkanlığının bir sonucu olabilir. Periorbitalin hareketli bir segmentine lateral olarak girildiğinde, prezigomatik boşluğa hacim kazandırmak için kullanılan kanül teknikleri, kanül malar periosteuma doğru yönlendirildikten sonra medial olarak ilerletildiğinden güvenlik sağlamalıdır. Bilameller orbital tutucu ligament bölgesine keskin iğne enjeksiyonu, derin lateral lenfatik kanalın yaralanması veya sıkışması riskini beraberinde getirir. Zigomatikomaksiller tutucu ligament bölgesindeki anatomik diseksiyonlara göre, prezigomatik boşluğun kaudal sınırı, orbital tutucu ligamentte sefaladda mevcut olan membranöz bir yapıdan ziyade bir dizi osteokütan ligamenttir. Bu nedenle, prezigomatik boşluğun kaudal kısmına yakın hacim bazlı prosedürler, lenfatikler yoğun bir anatomik yapıyı delmediği için teorik olarak sıkışmaya daha az eğilimlidir.

—Jerome P. Lamb ve Christopher C. Surek

Giriş

İnsan lenfatik sistemi hakkındaki bilgilerimiz, ağırlıklı olarak 19. yüzyıl ve 20. yüzyılın başlarında Sappey¹ ve haleflerinin² öncü çalışmalarına dayanmaktadır. Bunun nedeni, lenfatik sistemin incelenmesinin son derece zor olmasıdır; damarlar küçük ve kırılındır ve çok sayıda kapakçığın varlığı, radyografik analiz için lenfatik sistemin retrograd dolumunu imkansız hale getirir.

Lenfatik sistemin görüntülenmesinde son zamanlarda kaydedilen ilerlemeler, özellikle de hidrojen peroksitin kullanımı, daha önce mümkün olmayan yeni lenfatik yapı çalışmalarının yapılmasına olanak sağlamıştır.³ Bu durum önemlidir, çünkü lenfatik anatomi ile ilgili birçok soru mevcut literatürde yanıtlanmamıştır.⁴

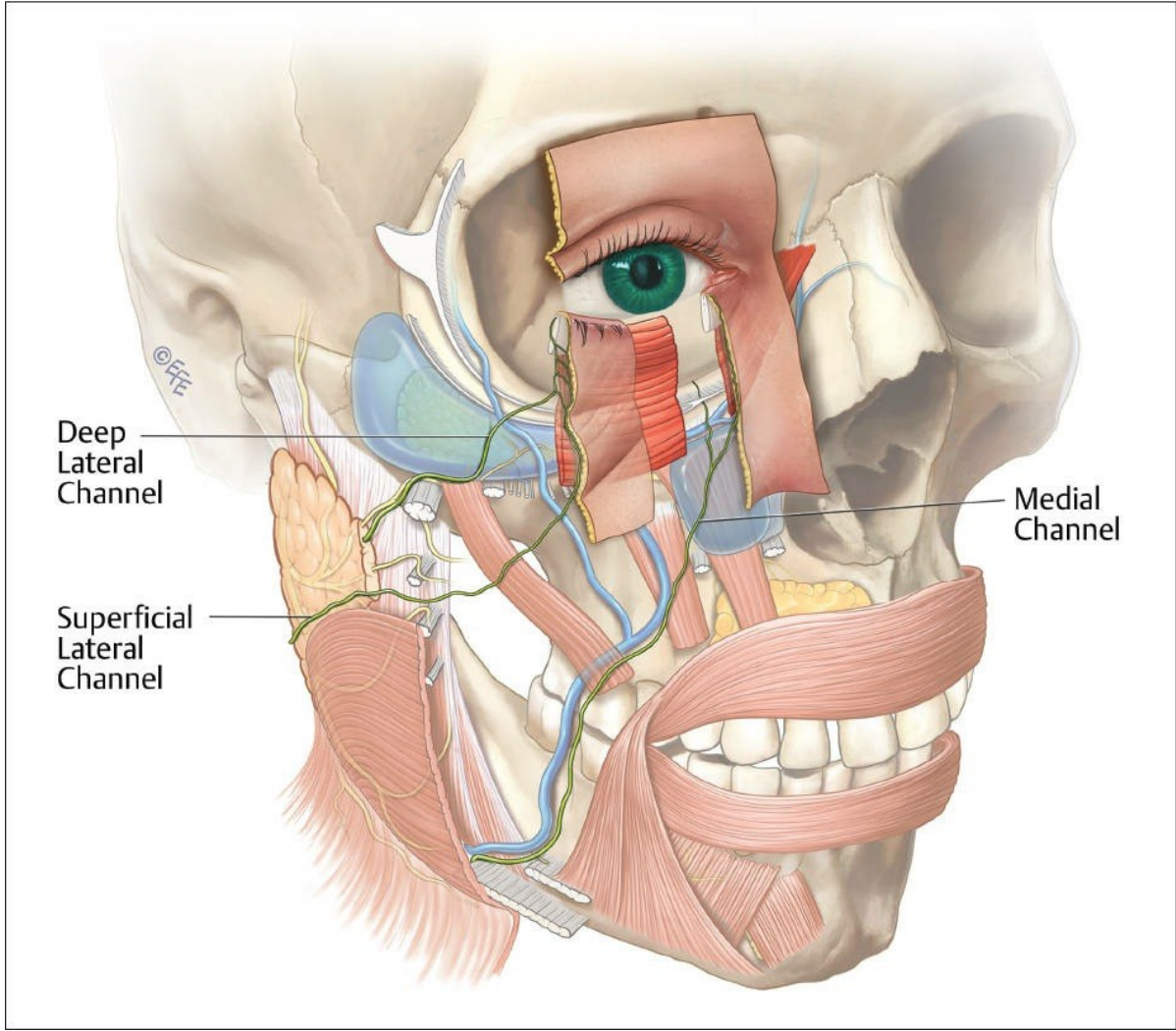
Venöz sisteme benzer şekilde, insan vücudundaki lenfatik sistem başlangıçta çapı sadece 20 ila 70 µm olan damarlardan oluşan çok ince bir kılcal ağdan oluşur.⁵ Bu ağ daha sonra derin dermiste bulunan daha büyük “ön toplama” damarlarına (70–150 µm) boşalır. Hem “kılcal damarlar” hem de “ön toplayıcılar” kapaksızdır.

Buradan lenf, daha derindeki lenf “toplayıcı” damarlara yönlendirilir. Bu damarlar daha büyüktür (150 ila 350 µm) ve en önemlisi, lenfi önceden belirlenmiş, tek ve spesifik bir “sentinel” lenf düğümüne yönlendiren çok sayıda kapakçık içerir.⁶

Yüz Lenfatikleri

Yüz bölgesinde lenf sıvısı öncelikle parotis ve submandibular lenf düğümlerine yönlendirilir.⁷ Bu yönlendirme, yerleşimleri tutarlı ve öngörülebilir olan bir dizi yüzeysel ve derin toplama damarı aracılığıyla gerçekleşir. Bu toplama damarlarının konumuna ilişkin bilgi, yüz hacimlendirme prosedürlerinde kritik öneme sahiptir; zira toplama lenf damarlarının kırılğan ve sıkıştırılabilir yapısı, bunların kolayca tıkanabileceği ve dolayısıyla boşalttıkları dokuda lenfödeme yol açabileceği anlamına gelir (Şekil 2.1).

Alt göz kapağı ve konjonktiva, lenfödem ve kemoza karşı özellikle duyarlıdır. Nitekim, orbital tutucu ligamanın (ORL) lateral uzantısı çevresinde daha agresif cerrahiye yönelik son zamanlardaki eğilim, postoperatif periorbital kemozuda bir artışa eşlik etmiştir. Örnek olarak, 2 ila 3 haftadan uzun süren kalıcı kemozis komplikasyon oranları, geleneksel olarak %0,8 ila %18 olan düşük orandan, yakın zamanda yayınlanan bir seride %34,5'e kadar yükselmiştir.⁹ Yayınlanan her seride, artan kemozis oranına alt göz kapağı, ORL ve malar kompleksinde daha agresif cerrahi eşlik etmiştir.



Şekil 2.1 Orta yüz ve alt göz kapağındaki lenfatik kanalların gösterimi.

Arterlerin, sinirlerin ve damarların bağların tutunma noktalarında doku düzlemlerini keşiştiğini biliyoruz. Yüzün beş ayrı doku tabakasına ayrılabilceğini (Şekil 2.2) ve bu düzlemler içindeki sinir ve arterlerin konumlarının tutarlı olduğunu da biliyoruz.¹⁰ Vücudun diğer bölgelerinde, ön toplayıcı lenf damarları, 2C olarak adlandırılan 2. tabakanın en derin alt bölümünde bulunur.⁵ Ana toplayıcı kollar 4. tabakada ilerler.⁵ Yüzde de durum farklı değildir. Alt göz kapağı ve gözün konjonktivasındaki kılcal damar ağı, konjonktivanın derin dermisindeki ön toplayıcılara boşalır ve aynı tabaka (2C) içinde preseptal orbikularis okuli kasının yüzeyine doğru ilerler. Genel olarak, bu ön toplayıcılar iki gruba ayrılır: medial kantusa doğru yönelenler (medial sistem) ve lateral kantusa doğru yönelenler (lateral sistem).

ORL'nin medial üçte birinde, ön toplayıcıların medial sistemi birleşerek bir toplama gövdesi oluşturur; bu gövde aşağıya doğru döner ve ayrı bir yağ kompartmanı içinde ilerleyerek nazolabial yağ kompartmanı¹¹ içinde devam eder ve submandibular lenf düğümüne boşalır. Prekolektörlerin lateral grubu, ORL'nin lateral üçte birinde birleşir ve lateral orbital yağ kompartmanı¹¹ içinde inferior-laterale döner¹¹ ve preauriküler

lenf düğümlerine boşalır.¹² Bu iki medial ve lateral sistem, yüzeysel lenfatik sistemi oluşturur.

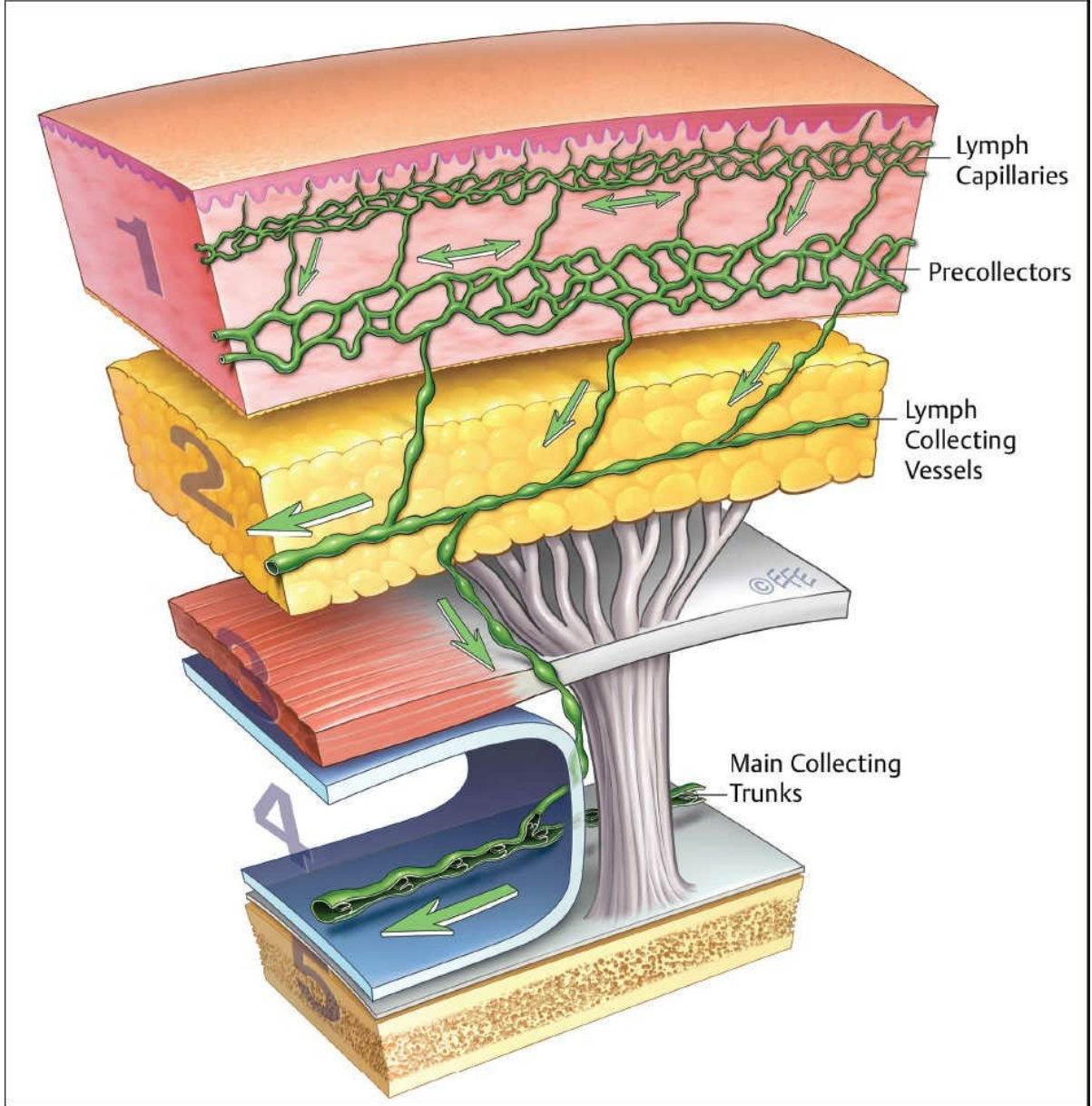
Tahmin edilebileceği gibi, orbikularis okuli kasının derinlerinde, yani 4. tabakada uzanan ek bir lenf damar sistemi bulunmaktadır. Bu derin sistem, alt göz kapağı ve üst yanak bölgesini, alt göz kapağının lateral üçte birlik kısmındaki tarsal plaka ve Meibomian bezlerinden geçen ön toplayıcılar aracılığıyla doğrudan boşaltır. Bu derin lenfatik sistem, preseptal orbikularis kasından doğrudan geçen ön toplayıcılar aracılığıyla yüzeysel lenfatik sistemle birleşir ve 2. tabakadaki yüzeysel sistemi 4. tabakadaki derin sistemle birbirine bağlar.

Derin sistemin lenfatik ön toplayıcıları, preseptal orbikularis kasının altından geçer. Yanal olarak, ORL ile yanal orbital kalınlaşmanın (LOT) birleştiği yanal alt kadranında, ön toplayıcılar yüzeysel ORL'den geçer ve birleşerek, prezigomatik boşluğun tavanındaki suborbikularis oculi yağında (SOOF) ilerleyen daha büyük toplayıcı lenfatikler oluşturur. En kranial zygomaticocutaneous ligamentlerin (ZCL) seviyesinde, yani fiksasyon noktasında, toplayıcılar zygomaticus major'ın (ZM) kökenini çevreleyen preperiosteal yağ içine dikey olarak iner. Orada, lateral derin toplayıcılar derin fasyanın altından geçerek fasiyal sinirle birlikte ilerler ve parotid içindeki preauriküler lenf düğümlerine ulaşır.

Kapsamlı araştırmalara rağmen, eşdeğer bir medial derin fasiyal lenfatik sistem tespit edilmemiştir. Medial göz kapağında derin lenfatik damarların histolojik kanıtları göz önüne alındığında, bu sistemin de var olması muhtemeldir, ancak lateral sistemden daha küçük veya daha az gelişmiş olabilir.

Böylece, alt göz kapağı ve orta yanakta üç ana lenf kanalı bulunmaktadır. Medial alt göz kapağı içindeki lenf kanalları birleşerek yüzeysel medial sistemi oluştururken, lateral göz kapağındaki lenf kanalları hem yüzeysel hem de derin lateral lenf sistemini oluşturur. Medial sistem submandibular beze, lateral sistem ise parotide boşalır.

Vücudun diğer bölgelerinde olduğu gibi, konjonktiva içinde yer alan kılcal damar ağı ve ön toplayıcı damarlar kapaksızdır ve gözün medial ile lateral bölgeleri arasında serbest iletişim vardır. Ayrıca lateral kantus çevresinde alt ve üst göz kapaklarının ön toplayıcı damarları arasında da serbest iletişim mevcuttur. Çalışmalarımız, hem üst hem de alt göz kapaklarından gelen lenfatik drenajın büyük bir kısmının lateral sistem üzerinden gerçekleştiğini göstermektedir.^{6,7}



Şekil 2.2 Yüz lenfatik yapısının şeması.

Cerrah için sonuçlar

Uzun süreli elmacık kemiği ve göz kapağı şişmesi ilk olarak [Hamra13](#) tarafından, diseksiyonun büyük kısmının subkutan yağ ile birleştiği orbicularis oculi düzlemi üzerinde gerçekleştirildiği kompozit ritidektomi tekniğinde fark edilmiştir. Lenfosintigrafi kullanılan bir çalışma, ritidektomi sırasında bu kadar kapsamlı bir diseksiyonun, lenfatik akışı azaltarak ameliyat sonrası ödemin artmasına neden olabileceğini öne sürmüştür.¹⁴ Orbital kırık fiksasyonu için yapılan kesiler yüzün daha kaudal bölgelerine kaydırıldıkça, alt göz kapağı ödem oranlarında artış olduğu [bildirilmiştir](#).¹⁵ Mendelson ve [ark.16](#), malar tümseklerdeki subkutan yağın eksizyonunun uzun süreli şişmeye yol açtığını belirtmiştir.

Alt göz kapağı ve malar bölgenin lenfatik anatomisi üzerine yapılan yeni çalışmalar,

Bu gözlemlerin anatomik temeline dair bir fikir vermektedir.¹² Yüzeysel lenfatik sistemin toplayıcı damarları, daha önce açıklanan infraorbital kesi bölgelerinde, göz kapağı kenarından yaklaşık 10 mm uzaklıkta, preseptal orbikularis kasının yüzeyinde oluşur. Bu damarlar ayrıca daha önce tarif edilen subkutan yağ kompartmanları içinde ilerler.¹¹ Önceki çalışmalar, lenfatik toplayıcı damarların yaralanma sonrası yeniden oluşmasının yaklaşık 3 hafta sürdüğünü bildirmiştir;¹⁷ dolayısıyla, bu damarlara verilen hasarın, onarımları sürerken alt göz kapağı ve yanak ödeminin uzamasına yol açacağı beklenebilir.

Ayrıca, konjonktivayı drene eden lenf damarlarının bunu, konjonktivanın lenfatik kılcal damarlarının da tarsal plaka boyunca yanal olarak ilerleyen ön toplayıcılar vasıtasıyla derin sisteme boşalabildiği ek bir derin lenfatik ağ aracılığıyla yaptığı artık açıktır. Daha sonra oluşan derin lenfatik toplayıcılar, preseptal orbikularis okuli'nin derininde yer alır ve orbikularis tutucu ligamanın LOT ile birleştiği noktada bulunur. Bu toplayıcı damarlar daha sonra ORL'nin yüzeysel kısmından geçerek prezigomatik boşluğun tavanındaki SOOF'ta ilerler. En kranial ZCL^{'de10}, kolektörler ZM kökeni çevresindeki preperiosteal yağa iner ve ardından fasiyal sinire bitişik derin fasyanın altından geçerek parotid içindeki preauriküler lenf düğümlerine boşalır.

Çeşitli alt göz kapağı blefaroplasti tekniklerinde bildirilen kemozis oranları incelendiğinde (Tablo 2.1), prosedürdeki diseksiyon derinleştikçe ve lateral yöne doğru ilerledikçe kemozis insidansının arttığı açıktır. Deri-kas flebi alt göz kapağı blefaroplastisinde bildirilen kemozis oranı %1'dir,⁸ bu durum lateral kantus ve orbikularis tutucu ligament çevresindeki minimal diseksiyona atfedilebilir. Transkonjonktival erişimde, ORL çevresinde derin diseksiyonla birleştirildiğinde bile %0,8 ile %7,6 arasında değişen kemozis oranları görülür;^{18,19} bunun nedeni muhtemelen yüzeysel lenfatik ağın zarar görmemesidir. Her iki teknikte de, yüzdeki lenfatik sistemlerden sadece birinin potansiyel olarak hasar görebileceği dikkat çekicidir. Yüzün yüzeysel ve derin lenfatik sistemleri, preseptal orbikularis aracılığıyla birbirine bağlı olduğundan, bir sistemdeki hasarın, kemozis oluşmadan diğer sistem tarafından telafi edilmesi muhtemeldir.

Ancak, hem derin hem de yüzeysel sistemler hasar gördüğünde, alt göz kapağının lenfatik akışı ciddi şekilde bozulur ve potansiyel olarak daha az gelişmiş medial drenaj sistemi ile çapraz bağlantılara bağımlı hale gelir. Bu nedenle, yüzeysel sisteme ek olarak derin sistemdeki hasarın, lateral kantus desteği ve orbikularis tutucu ligamanın yeniden şekillendirilmesini kullanan alt göz kapağı blefaroplasti serilerinde kemozis oranlarının artmasının nedeni olduğu öne sürülmektedir.^{9,20,21}

Bu durum, alt göz kapağı cerrahisi ile elmacık bölgesi veya nazojugal kıvrımdaki hacim kazandırma işlemlerinin bir arada uygulandığı durumlarda özellikle önemlidir. Çalışmalarımız, alt göz kapağının başlıca lenf drenaj yollarının medialde nazojugal kıvrıma, lateralde ise ORL, prezigomatik boşluk ve elmacık yağ yastığına çok yakın olduğunu göstermektedir. Dolayısıyla, bu bölgelere yardımcı dolgu uygulaması,

aşırı dikkatle yapılmalıdır.

Author (Year)	Surgical technique	No. of patients	Chemosis rates
Seitz et al (2012) ¹⁸	Transconjunctival deep midface lift	124	0.8%
Honrado et al (2004) ⁸	Skin–muscle flap suspension suture	3988	1%
Prischmann et al (2013) ⁹	Transconjunctival	39	5.1%
Undavia et al (2015) ¹⁹	Transconjunctival	66	7.6%
Weinfeld et al (2008) ²⁰	Skin–muscle flap Release ORL Lateral canthopexy/plasty	312	11.5%
Codner et al (2008) ²¹	Skin–muscle flap Release ORL Lateral canthopexy/plasty	264	12.1%
Prischmann et al (2013) ⁹	Skin–muscle flap Lateral canthopexy	694	34.5%

Abbreviation: ORL, orbital retaining ligament.

Kaynakça

1. Sappey MPC. Anatomie, physiologie, pathologie des vaisseaux lymphatiques consideres chez l'homme et les vertebres. Anatomie, Physiologie, Pathologie des Vaisseaux Lymphatiques Consideres Chez l'Homme et les Vertebres; 1874
2. Kinmonth JB. İnsanda lenfanjiyografi; ameliyat sırasında lenfatik kütükleri belirleme yöntemi. Clin Sci 1952;11(1):13–20
3. Suami H, Taylor GI, Pan WR. Lenfatik sistemi incelemek için yeni bir radyografik kadavra enjeksiyon tekniği. Plast Reconstr Surg 2005;115(7):2007–2013
4. Thompson JF, Uren RF, Shaw HM, et al. Deri melanomu hastalarında sentinel lenf düğümlerinin yeri: lenfatik anatomiye dair yeni bilgiler. J Am Coll Surg 1999;189(2):195–204
5. Tourani SS, Taylor GI, Ashton MW. Ekstremitelerin yüzeysel lenfatiklerinin üç boyutlu anatomisini anlamak. Plast Reconstr Surg 2014;134(5):1065–1074
6. Pan WR, Suami H, Taylor GI. Baş ve boyun yüzeysel dokularının lenfatik drenajı: anatomik çalışma ve klinik çıkarımlar. Plast Reconstr Surg 2008;121(5):1614–1624, tartışma 1625–1626
7. Pan WR, Le Roux CM, Briggs CA. Baş ve boyun lenf drenaj modelindeki varyasyonlar: ileri anatomik çalışmalar ve klinik çıkarımlar. Plast Reconstr Surg 2011;127(2):611–620
8. Honrado CP, Pastorek NJ. Alt göz kapağı askı blefaroplastisinin uzun dönem sonuçları: 30 yıllık deneyim. Arch Facial Plast Surg 2004;6(3):150–154
9. Prischmann J, Sufyan A, Ting JY, Ruffin C, Perkins SW. Blefaroplasti sonrası kuru göz belirtileri ve kemozis: Tek cerrah serisinde 892 vakanın 10 yıllık retrospektif incelemesi. JAMA Facial Plast Surg 2013;15(1):39–46

10. Mendelson B, Wong C. Yaşlanan Yüzün Anatomisi. İçinde: Warren RJ NP, ed. Plastik Cerrahi. 2. 3. baskı. Elsevier; 2012
11. Rohrich RJ, Pessa JE. Yüzün yağ kompartmanları: kozmetik cerrahi için anatomi ve klinik çıkarımlar. *Plast Reconstr Surg* 2007;119(7):2219–2227, tartışma 2228–2231
12. Shoukath S, Taylor GI, Mendelson BC, Corlett RJ, Tourani SS, Shayan R, Ashton MW. Alt göz kapağı ve konjonktivanın lenfatik anatomisi ve postoperatif kemozis ve ödem ile korelasyonu. *Plast Reconstr Surg* 2017;139(3):628e–637e
13. Hamra ST. Kompozit ritidektomi. *Plast Reconstr Surg* 1992;90(1):1–13
14. Meade RA, Teotia SS, Griffeth LK, Barton FE. Yüz germe ve lenfatik drenaj modelleri. *Aesthet Surg J* 2012;32(1):39–45
15. Bähr W, Bagambisa FB, Schlegel G, Schilli W. Infraorbital kenar ve orbital tabanın açığa çıkarılması için kullanılan transkutan insizyonların karşılaştırılması: retrospektif bir çalışma. *Plast Reconstr Surg* 1992;90(4):585–591
16. Mendelson BC, Muzaffar AR, Adams WP Jr. Yanak ortası ve elmacık kemiklerinin cerrahi anatomisi. *Plast Reconstr Surg* 2002;110(3):885–896, tartışma 897–911
17. Slavin SA, Upton J, Kaplan WD, Van den Abbeele AD. Serbest doku transferini takiben lenfatik fonksiyonun incelenmesi. *Plast Reconstr Surg* 1997;99(3):730–741, tartışma 742–743
18. Seitz IA, Llorente O, Few JW. Transkonjonktival derin düzlem orta yüz germe: kas altında çalışılan 9 yıllık deneyim. *Aesthet Surg J* 2012;32(6):692–699
19. Undavia S, Briceno CA, Massry GG. Postseptal yaklaşım transkonjonktival blefaroplasti için nicelendirilmiş kesi yeri. *Ophthalm Plast Reconstr Surg* 2016;32(3):191–194
20. Weinfeld AB, Burke R, Codner MA. Kozmetik alt blefaroplasti sonrası kemozisin kapsamlı yönetimi. *Plast Reconstr Surg* 2008;122(2):579–586
21. Codner MA, Wolfli JN, Anzarut A. Rutin lateral kantus desteği ile primer transkutan alt blefaroplasti: kapsamlı bir 10 yıllık inceleme. *Plast Reconstr Surg* 2008;121(1):241–250

Bölüm 3

Ağız Çevresi, Çene ve Gıdı

Dudak ve Ağız Çevresi Bölgesinin Yaşlanma Özellikleri: Güncel Kavramlar

Çene ve Gıdı Bölgesinin Derin Anatomisi: Mandibular Osseokütan Ligament ve Platysma Mandibular Ligament

Perioral Bölgenin Kas ve Kompartman Anatomisi Alt Perioral Bölgenin

Vasküler Anatomisi

Üst Dudak ve Yüzcysel Yağ Kompartmanlarının Vasküler Anatomisi Nazolabial

Anatomisi

Yazarların Perioral Gençleştirme için Tercih Ettiği Teknikler

3 Perioral Bölge, Çene ve Gıdı

Jerome Paul Lamb, Christopher Chase Surek ve James D. Vargo

Dudak ve Perioral Bölgenin Yaşlanma Özellikleri: Güncel Kavramlar

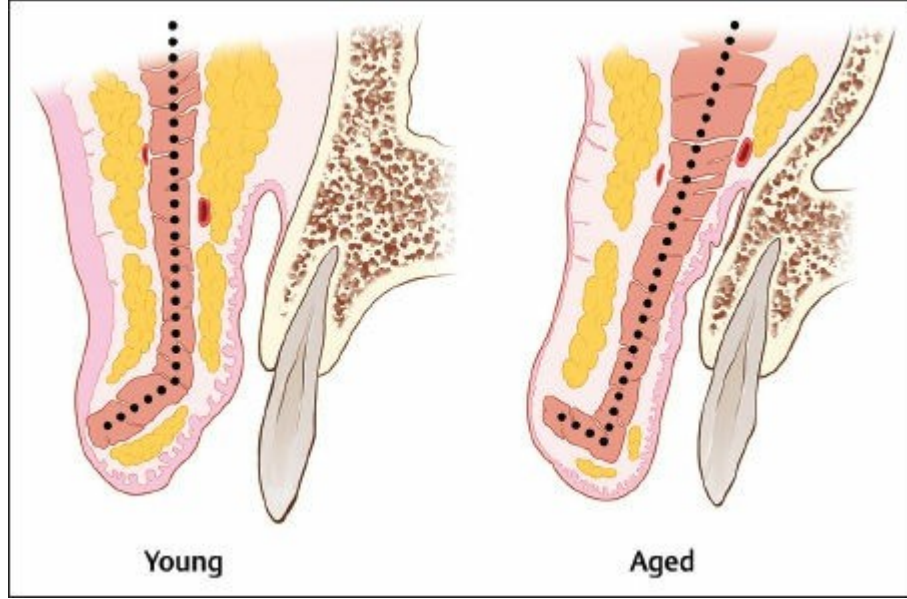
Elimizdeki bilgilere göre, ağız çevresi bölgesi, yaşlanma özellikleri ve görünümünde kas değişikliklerinin önemli bir rol oynadığı yüzün tek anatomik alt birimidir. Iblher ve ark. ile Penna ve ark. gibi, yumuşak ve sert dokulardaki radyografik değişiklikleri fotometrik değişikliklerle ilişkilendiren çalışmalar, yaşlanan dudakları anlamamız açısından en önemli bilgileri sunmaktadır. Özellikle, prolabiumun uzaması ve görünür vermilyon yüksekliğinin kaybı, yaşlanan dudak için patognomoniktir. Manyetik rezonans görüntüleme (MRG) taramaları, genel hacim kaybı olmaksızın anterior-posterior (A-P) boyutta azalma ve uzunlukta artış olduğunu göstermektedir. Histomorfometrik analiz, deride istatistiksel olarak anlamlı bir incelmeye, deri altı dokusunda kalınlaşma ve elastik ve kollajen liflerinde dejenerasyon olduğunu göstermektedir.

Pars marginalis ve pars peripheralis'ten oluşan orbicularis oris kası, yaşla birlikte inceler (**Şekil 3.1**). Pars marginalis'in aşağıya doğru inmesi sonucunda kas düzleşir ve genç dudaklarda görülen öne doğru eğri (hokey sopası) şeklini kaybeder. Genç dudaklardaki bu öne doğru eğri, vermilyon sınırını belirlemekten sorumludur ve dolayısıyla kas yaşla birlikte değiştikçe vermilyon daha az belirgin hale gelir. Yumuşak doku değişikliklerine ek olarak, anterior nazal omurga ve alveolün kemik erimesi, üst dudağın ön desteğinin kaybına yol açar ve bu da SNA ölçümlerinde değişikliklere neden olur. Üst dudağın aksine, alt dudağda meydana gelen yaşlanma değişiklikleri şu anda daha az ölçülmüştür.

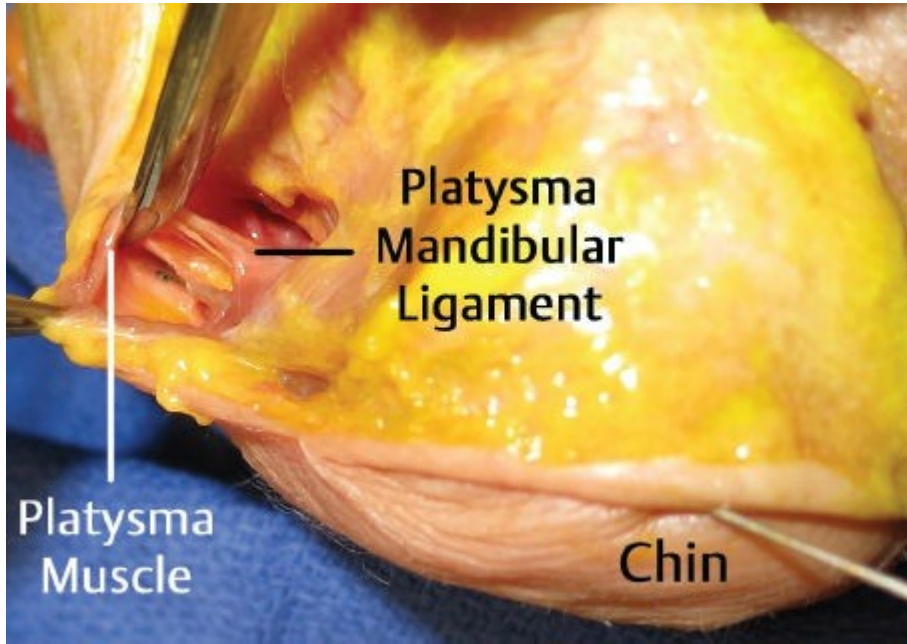
Çene ve Gıdı Bölgesinin Derin Anatomisi: Mandibular Osseokütan Ligament ve Platizma Mandibular Ligament

Çene altında iki ana tutucu bağ bulunur. Alt ve üst yüzeysel çene bölmeleri, platizma mandibular ligamenti (PML) veya mandibular septum olarak adlandırılan belirgin bir kemik-kas septumu aracılığıyla daha kaudal konumdaki submandibular yağ bölmelerinden ayrılır (**Şek. 3.2**). PML, gonial açıdan yaklaşık 5 cm distalde, mandibular kenarın hemen üzerinde yer alır. Bu septumun bir "hamak" görevi gördüğü ve yapısal bütünlüğündeki fizyolojik gevşekliğin gıdı yağının aşağıya doğru sarkmasına yol açtığı öne sürülmektedir. PML'nin vasküler kanallarla çevrili olması, onu bir bağdan ziyade bir septuma benzetmektedir. Ayrıca PML, koordineli hareket sırasında mandibula üzerinde kayan platizma için kas stabilitesi sağlayan bir noktadır; bu işlev, orta yüzdeki orbital tutucu

ligamentine benzer bir işlevdir.



Şekil 3.1 Genç ve yaşlı üst dudakın kesit anatomisini gösteren çizim. Yaşla birlikte orbicularis oris kasının şekil değişikliğine dikkat edin. Kas düzleşir ve genç dudakta sahip olduğu öne doğru kıvrımlı (hokey sopası) şeklini kaybeder. Iblher N, Kloepper J, Penna V, Bartholomae JP, Stark GB'den uyarlanmıştır. Yaşlanan üst dudaktaki değişiklikler — fotomorfometrik ve MRI tabanlı bir çalışma (doğru gençleştirme yaklaşımını bulma arayışı). J Plast Reconstr Aesthet Surg 2008;61(10):1170–1176, Iblher N, Stark GB, Penna V. Yaşlanan perioral bölge — neler olduğunu gerçekten biliyor muyuz? J Nutr Health Aging 2012;16(6):581–585, ve Penna V, Stark GB, Eisenhardt SU, Bannasch H, Iblher N. Yaşlanan dudak: üst dudak kompleksindeki yaşa bağlı değişikliklerin karşılaştırmalı histolojik analizi. Plast Reconstr Surg 2009;124(2):624–628



Şekil 3.2 Platysma mandibular bağlarının kadavra diseksiyonu gösterimi.

PML'nin sefalik tarafında mandibular osseokütan bağ (MOCL; Şekil 3.3) yer alır.

MOCL, gonial açıdan yaklaşık 5,6 cm uzaklıkta ve mandibular sınırın 1 cm üzerinde yer alır. Ligament 3,6 mm genişliğindedir ve distal lifleri depressor anguli oris (DAO) ile iç içe geçerek marionet çizgilerinin alt kadranını oluşturur. MOCL, klinik olarak ön gerdan ile marionet çizgisi arasındaki bağlanma noktası olarak palpe edilebilir. Bu durum, ritidektomide cilt mobilizasyonu için bu ligamanın serbest bırakılmasının iyi belgelenmiş faydasını doğrulamaktadır. Mandibular ligamanın konumu ile ilgili olarak, son literatür, ligamanın konumunun çene sarkmasının ön kenarında, parasimfizal bölgeye yakın olduğunu doğrulamaktadır. Dikkat edilmesi gereken bir nokta, PML ve MOCL'nin, kası üstteki cilde bağlayan kemiksiz ligamanlar olan masseterik kutanöz ligamanlarla karıştırılmamasıdır.

Marjinal mandibular sinir, parotid masseterik fasyadan çıktığında, SMAS (subsuperficial muscular aponeurotic system) altında ilerleyerek gonial açıdan 2,3 cm distalde yüz damarlarını geçer. Sinir damarları geçerken, damarın 3 mm önündedir. Sinir, DAO'ya ulaşana kadar yüzeysel olarak geçiş yapmaz. Ortalama olarak, sinir iki dal halinde sonlanır ve baskın terminal dal MOCL'nin 1 cm üstünde sonlanır. Geleneksel öğretilere göre, sinirin %81 oranında mandibular sınırın kranial yönünde ilerlediğine dikkat edin.

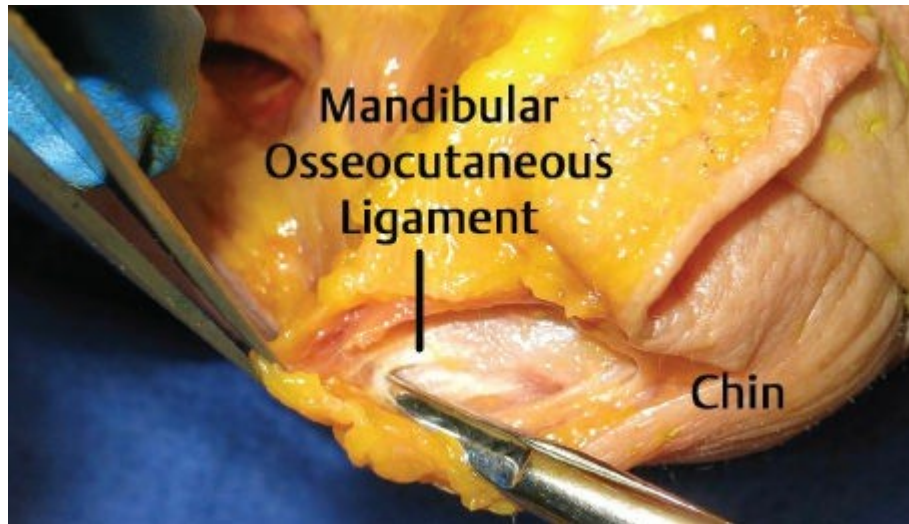
Enjeksiyon İpucu

Labio-mental kıvrımın kaudalindeki enjeksiyonlar GÜVENLİDİR.

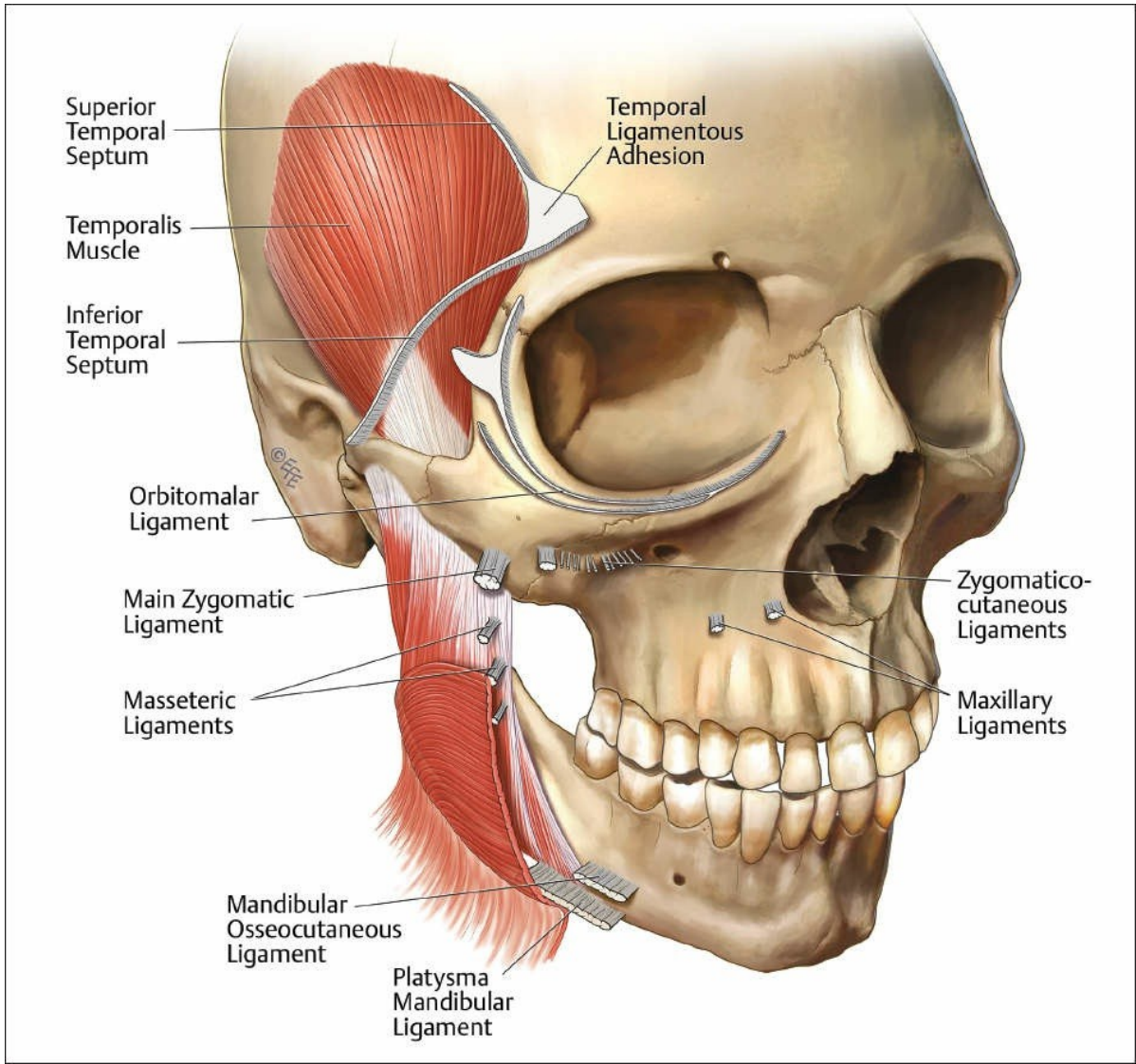
Enjeksiyon İpucu

Mandibular sınırdaki medial yaklaşımla yapılan preperiosteal enjeksiyonlar güvenlidir.

Şekil 3.4, perioral bölgenin ana tutucu bağlarının makroskobik anatomisini göstermektedir.



Şekil 3.3 Mandibular osseokütan ligamanın kadavra diseksiyonu gösterimi.



Şekil 3.4 Perioral bölgenin anahtar tutucu bağlarının tıbbi illüstrasyonu: platizma mandibular bağ ve mandibular osseokütan bağ.

Ağız Çevresi Bölgesinin Kas ve Kompartman Anatomisi

Kas Anatomisi

Perioral bölgenin üç boyutlu (3D) kas anatomisi Olzewski ve ark. tarafından incelenmiştir, ancak $n = 1$ örneklem büyüklüğünden kaynaklanan bir sınırlama bulunmaktadır. Adil olmak gerekirse, bu çalışma bir metodoloji raporudur ve anatomik değişkenlik üzerine bir çalışmayı temsil etme amacı taşımamaktadır. Bununla birlikte, in vivo olarak gerçekleştirilen bu 3D MRI izotopik çalışma, perioral kas sisteminin benzersiz bir mimariye sahip olduğunu göstermektedir.

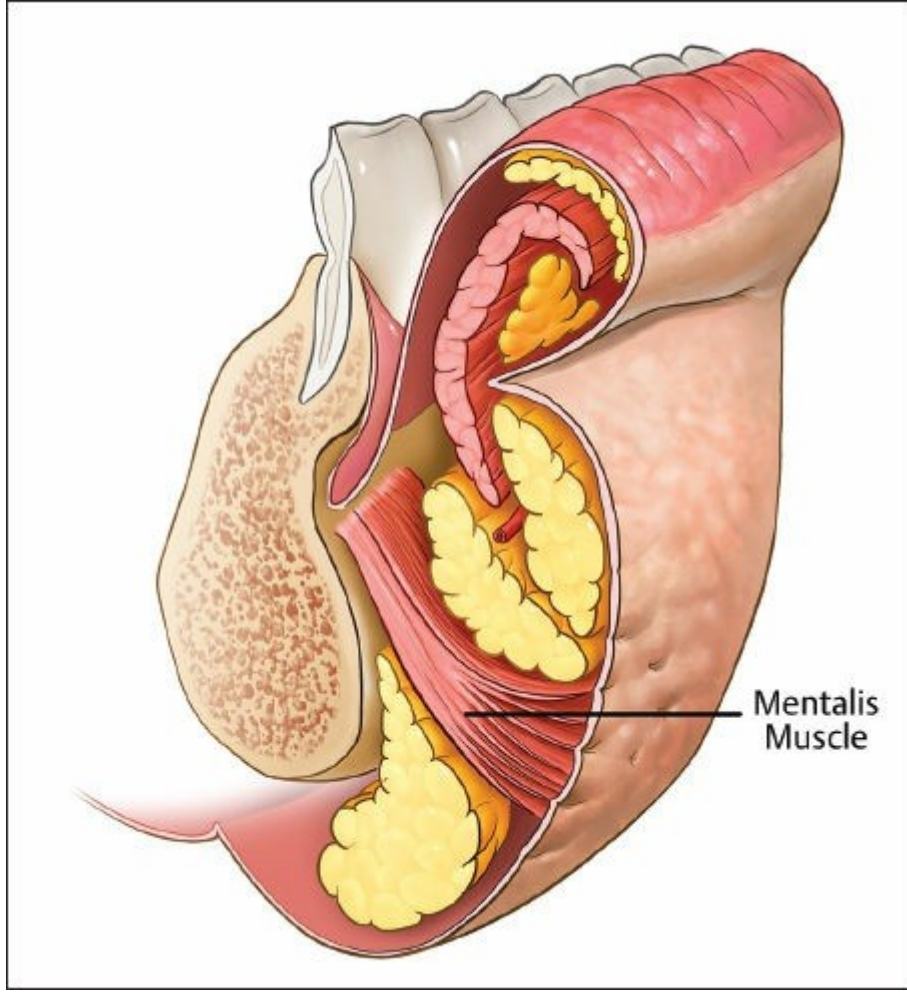
Orbicularis oris kası, lateral uzantısında eliptik olmaktan çok daireseldir. Orbicularis oris'in derin lifleri, buccinator kas liflerinin iç içe geçmesinin bir sonucudur; oysa orbicularis oris'in yüzeysel lifleri, dudak kaldırıncıları ve dudak

depresör kasları ile birleşmesinden kaynaklanır. Levator anguli oris (LAO) kası, bukinator kaslarının arkasına bağlanır. Levator labii superioris (LLS) kası, LAO kasının hemen yanında yer alır. Zygomaticus major kası, orbicularis oris kasının dikey bileşeninin lateral kenarına bitişiktir. Dikkat çekici bir şekilde, orbicularis kası ile mukoza arasında yer alan dudak sfinkterinin içinde bir lamina propria bulunur.

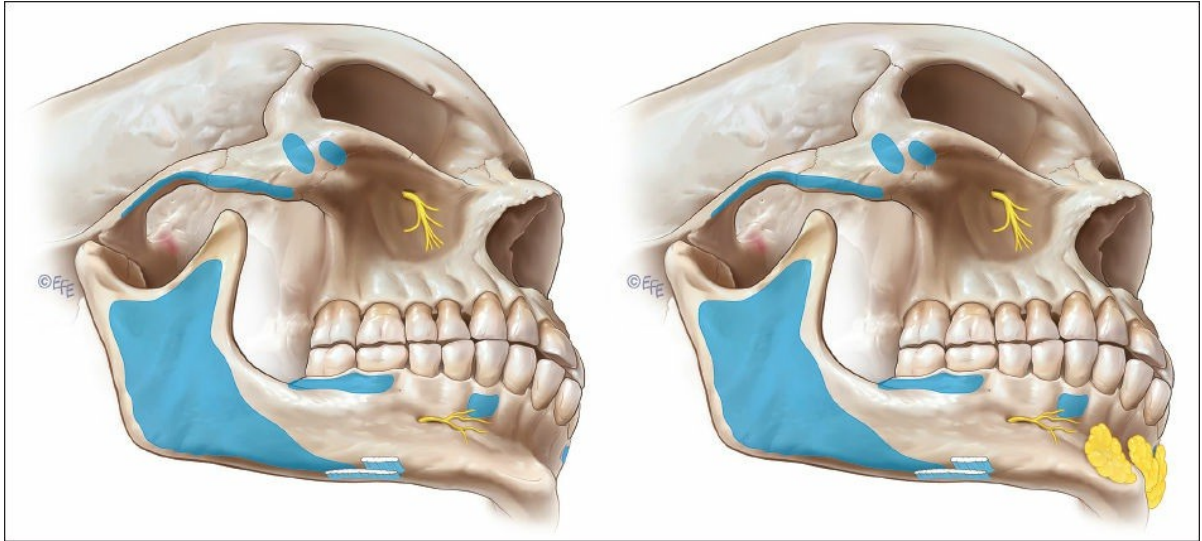
Alt perioral bölgede üç anahtar kas bulunur. Depressor labii inferioris (DLI), DAO ve mentalis kası (Şek. 3.5). DLI kası, mandibulada simfiz ve mental ön kol arasında başlar ve orbicularis kası ile deriye bağlanır. DAO, platysma ile birleştiği mandibular tüberkül üzerinde başlar ve modiolus ile ağız köşesine bağlanır. Mentalis kası ile ilgili literatür oldukça azdır. Mentalis kası, üst simfiz ve mental yağ kompartmanlarında başlar; lifleri başa doğru yayılır ve orbicularis oris ile alt dudakın derisi ile iç içe geçer. Mentalis kası V şeklinde bir yapıya sahiptir. DLI'ye eklendiğinde, alt dudakta "M" şeklinde bir yapı oluşturur. Mentalis gerginliği, büyük ölçüde Angle Sınıf II oklüzyonu olan kişilerde veya mental yağ kompartmanında atrofi bulunan kişilerde yetersiz kemik desteğinin bir sonucudur.

Derin Lateral Çene Bölmesi

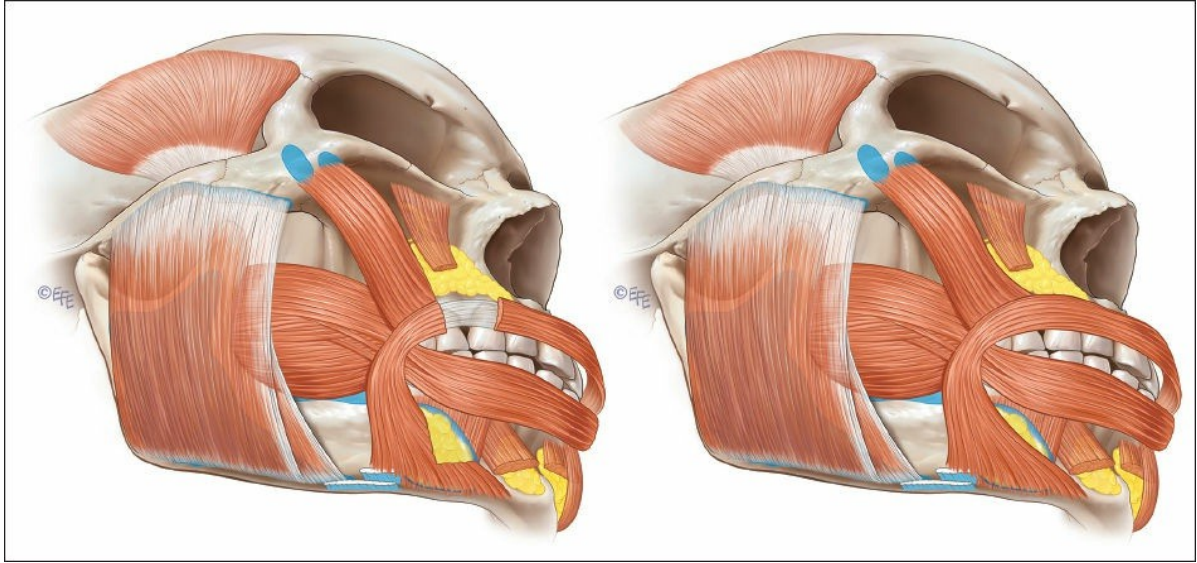
Alt dudak ve çene altı bölgesinde derin lateral çene kompartmanı yer alır (Şek. 3.6). Bu kompartman, çene altı oluşunun hacimlendirilmesi için önemli bir dolgu hedefidir. Bu yağ yastığı, hareket sırasında kasın kaymasını kolaylaştırmak üzere DAO'nun derininde bulunur. Bu subDAO yağının ön yüzeyi boyunca ince bir kayma zarı bulunur ve bu zar, üst-iç yönlü bir seyr izleyen ve sıklıkla alt dudak arterine eşlik eden mental siniri korur. Alt dudak arterinin çapı, sub-DAO bölgesine küçük iğne ile enjeksiyon yapılmasını orta derecede riskli bir işlem haline getirir. DLI'nin lateral sınırı, DAO'nun medial sınırı ve orbicularis oris'in kaudal sınırı ile sınırlanan küçük üçgen içine yerleştirilen bir kanül aracılığıyla bu yağ kompartmanına erişmek, inferolateral bir açıyla etkili bir hacimlendirme tekniği olabilir (Şek. 3.7). Alternatif olarak, bu bölmenin kaudal yarısına, paramedian çene yastığı yaklaşımıyla, mandibula periosteumu üzerinden mental sinir forameninin kaudalinden geçerek, medialden laterale doğru ilerleyerek erişilebilir.



Şekil 3.5 Alt dudak ve çenenin kesitsel anatomisinin, özellikle de mentalis kasının kökeni ve bağlanma yerlerinin gösterimi. (James Vargo, MD'nin tıbbi illüstrasyonundan uyarlanmıştır.)



Şekil 3.6 Mavi gölgeleme, önemli perioral kasların başlangıç ve bağlanma yerlerini göstermektedir. Mental yağ yastıkları gösterilmiştir.



Şekil 3.7 Derin lateral çene kompartmanı ve depressor labii inferioris (DLI) ile depressor anguli oris (DAO) arasındaki kapsüllenmiş alan gösterilmiştir. Mentalis kasının başlangıç ve bağlanma noktalarına ve mentalis, DLI ve DAO tarafından oluşturulan “M” konfigürasyonuna dikkat edin.

Retro-orbicularis Oris Yağ

Üst dudak içinde, orbicularis oris kasının derinliklerinde, yaşla birlikte dolgunluğunu yitirdiği görülen bir fibro-yağ kompartmanı bulunur. Bu retro-orbicularis oris yağ (ROOrF) kompartmanı, ağız çevresi anatomisini inceleyen diğer yazarlar tarafından kısaca bahsedilmiştir (Şek. 3.8). Kompartmanın kaudal ucu, kabaca üst merkezi diş dizisinin orta noktasıdır. Sefalad ucu ise labial bukkal girintinin biraz gerisinde durur. Bu boşluğa yapılan enjeksiyon çalışmaları, orbikularis oris kasının üst kenarının superolateralinde serbestçe akmakta ve alar tabanı ile nazolabial kıvrımın derisiyle birlikte derinden yüze doğru ilerlemektedir. Klinik olarak, bu kompartmanın, önceki premolar çekimi nedeniyle üst alveolar çöküntüsü olan hastalarda ve piriform açıklık gerilemesi olan hastalarda yararlı bir dolgu hedefi olduğunu görüyoruz. Yağın kıvamı, sefalik muadillerinden farklıdır. Kadavra diseksiyonunda, yağ üstteki kas ve yumuşak dokularla kaynaşmamıştır ve perioral açıklığın dışındaki sınırlayıcı yapılardan keskin bir geçiş gösterir.

Yüzeysel Dudak Kompartmanları

Pessa ve ark. 'ya göre, üst dudak bir dizi yüzeysel yağ kompartmanı içerir (Şek. 3.9). Bu kompartmanlar, 30 gauge iğnelerin dış çapından daha küçük arterler içeren vaskülarize septumlarla ayrılır; ancak, philtral kolonların yakınında veya hemen yanından geçen arterler hariçtir: üst dudak üst kompartmanı, üst dudak yan kompartmanı, üst dudak alt yan kompartmanı ve üst dudak orta kompartmanı. Orta üst dudak kompartmanı, bir alt ve bir üst kadran içerir. Klinik olarak, bu subkutan kompartmanlar incedir ve kompartman bölünmesi, yüzün diğer bölgelerine benzer şekilde vasküler septasyona karşılık gelir. Bu septasyonlar, dikey perioral ritidler olarak kendini gösterir.

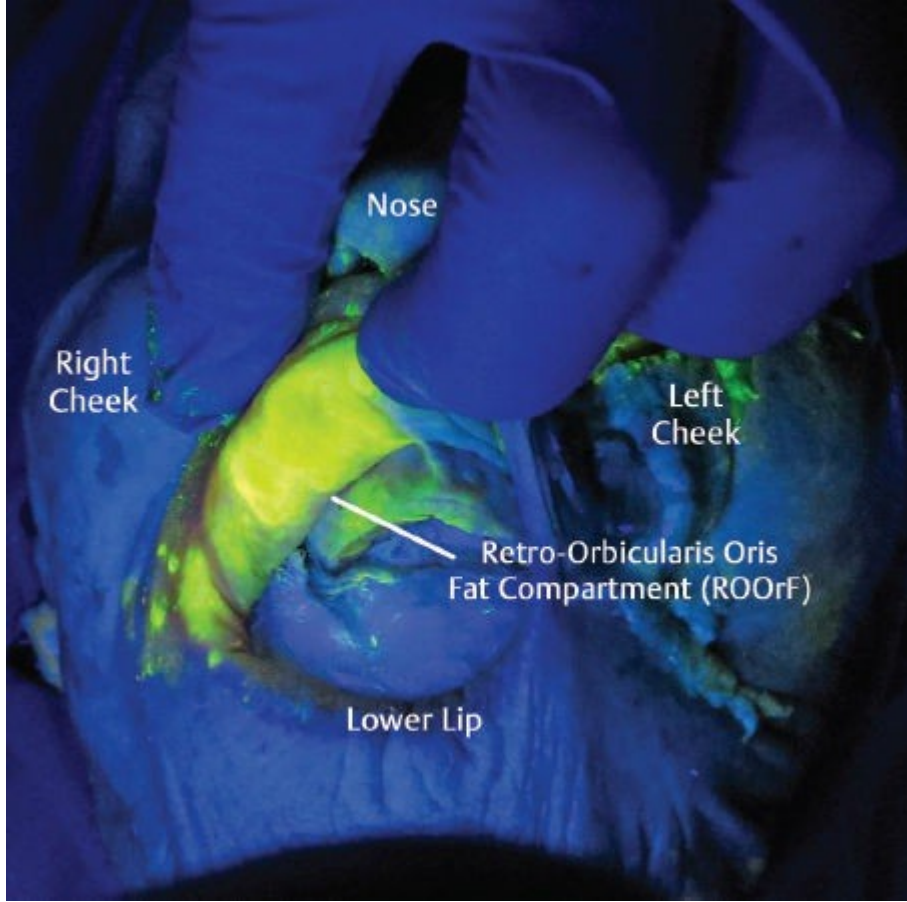
Pessa ve arkadaşlarına göre, alt dudak üç yüzeysel yağ bölgesi içerir: merkezi alt dudak yağ bölgesi, lateral dudak bölgesi ve alt çene bölgesi. Yan dudak bölgesinin medial sınırı, alt dudak arterini içeren septumdur. Alt dudak-yanak sulkusunun sefalik tarafındaki arterler çok küçük boyutludur, bu da bu bölgelerde enjeksiyon yoluyla intraarteriyel kanülasyonun olasılığını düşürür ve dolayısıyla bu bölmeleri hacimlendirme için potansiyel hedefler haline getirir.

Perioral Potansiyel Boşluklar

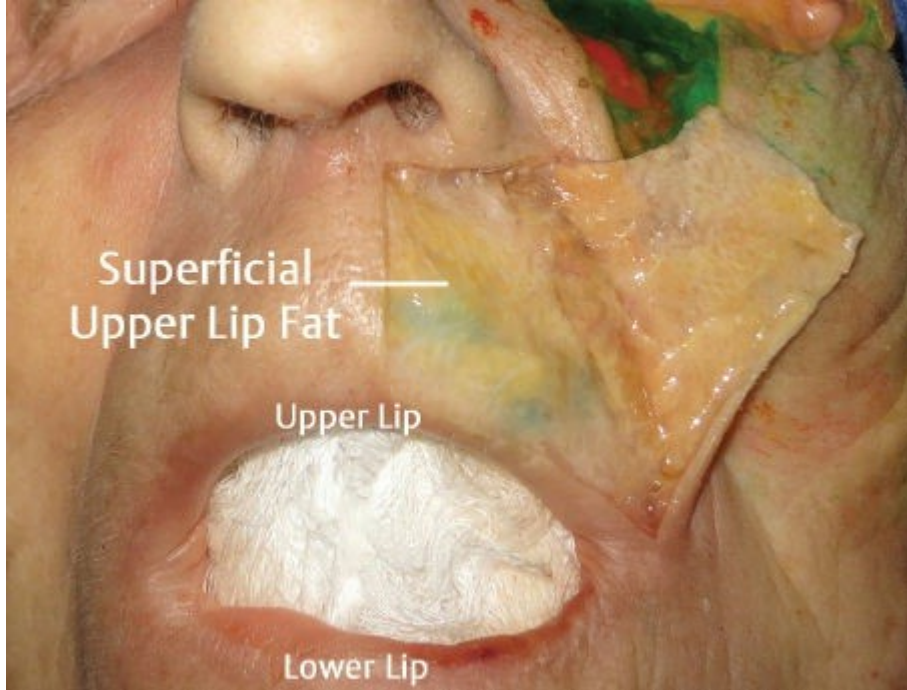
Alt dudak içinde, sınırları belirsiz beyaz kıvrımın üzerinde potansiyel bir boşluk bulunur. Bu boşluğun hemen derininde yer alan arteriyel damar sistemi, alt dudak orbikularis oris kasının SMAS'ı ile yakındır. Komissürden medial yönde ilerleyen kanül, alt dudanın tamamını kolayca geçebilir. Bu boşlukta paramedian bir girişten lateral yönde ilerleyen kanül, komissürde ve buradan kaudal yönde kısa bir mesafe uzanan sert bir membranöz bariyerle karşılaşır.

Potansiyel boşluklar, hem üst hem de alt dudakların subvermillionunda da bulunur. Üst dudakta, ıslak-kuru birleşim yerinin arkasında sıklıkla medial olarak bölünmüş bir potansiyel boşluk ve ıslak-kuru birleşim yerinin önünde nadiren bölünmüş ikinci bir boşluk bulunur. Alt dudakta, ıslak-kuru birleşim yerinin hem önünde hem de arkasında bulunan bir subvermillion boşluğu vardır. Ön boşluk, dudanın tüm genişliği boyunca uzanır ve arka boşluk, orta hat bölmesinde son bulur.

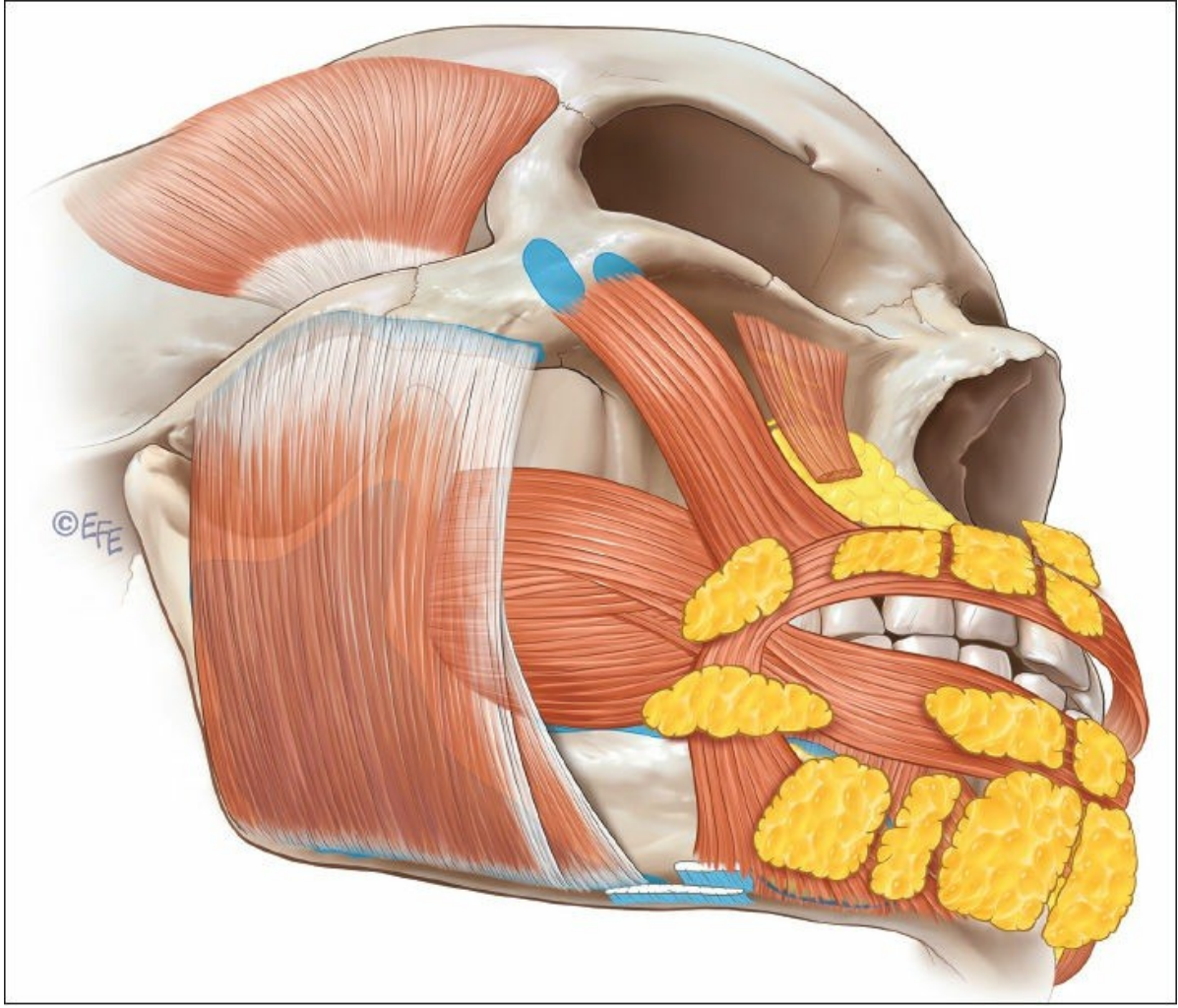
ROOrF'nin makroskobik anatomisi [Şekil 3.10](#)'da gösterilmiştir ve [Şekil 3.11](#), perioral bölgenin yüzeysel yağ kompartmanlarını göstermektedir.



Şekil 3.8 Siyah ışık aydınlatması altında retro-orbicularis oris yağına (ROOrF) floresan boya enjeksiyonu. Bu yapının dikdörtgen şekline dikkat edin.



Şekil 3.9 Yüzeysel üst dudak yağ kompartmanının kadavra diseksiyonu. Gevşek organize yağın daha fibro-yaglı bir bileşime geçişine dikkat edin. Bu füzyon çizgisi yaşla birlikte daha belirgin hale gelir.



Şekil 3.11 Üst ve alt dudaktaki yüzeysel yağ bölmelerinin gösterimi.

Alt Perioral Bölgenin Vasküler Anatomisi

Dudak ve nazolabial bölgedeki yapıyı ve kan akışını anlamak, istenmeyen komplikasyonları önlemek için çok önemlidir. Standart tanıma göre, fasiyal arter mandibulanın üzerinde platizma kasının derinliklerinde yükselir, inferior labial arter ve superior labial arter (SLA) dallarına ayrılır ve ağız köşesini geçerek angular arter olarak buruna doğru devam eder.

Bununla birlikte, fasiyal arter dallarının desen ve konumlarındaki varyasyonun bir istisna değil, kural olduğu kanıtlanmıştır. Boyundan başlayan fasiyal arter, ya çatallanır ya da submental arter dalını verir. Bilgisayarlı tomografi anjiyografi (CTA) çalışmaları, bu çatallanma noktasında fasiyal arterin baskınlığını, ipsilateral tarafta bir angular sistemin varlığı veya yokluğu ile ilişkilendirmiştir. Bu seviyede, damarın ortalama çapı yaklaşık 2,3 mm'dir. Damar, DAO ve zygomaticus major'ın derinliklerine doğru ilerler. Bu, komissürden nazolabial kıvrıma kadar yapılan tüm yüzeysel enjeksiyonlar için güvenli bir alan oluşturur (Şekil 3.12).

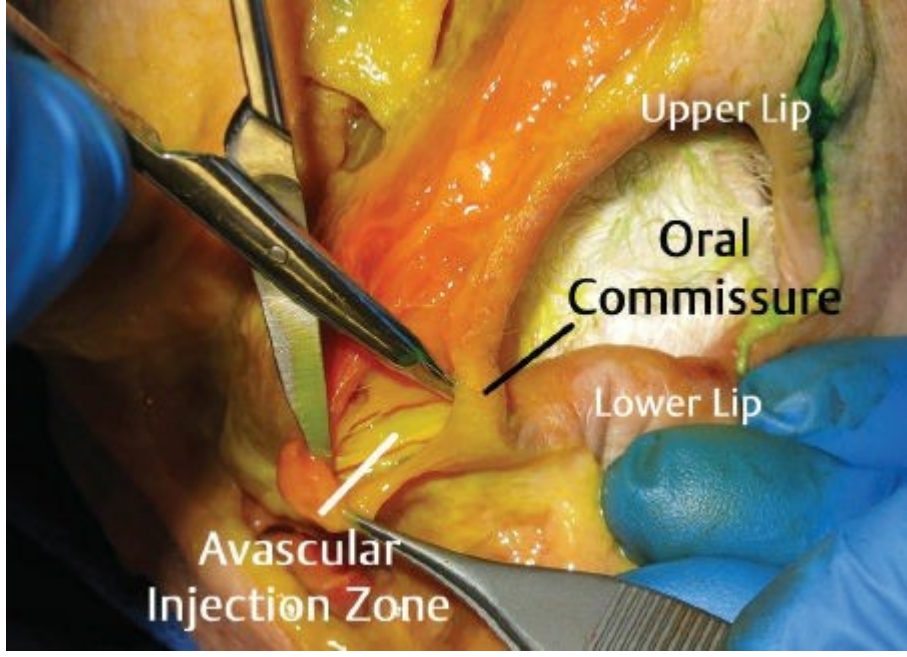
Enjeksiyon İpucu

Ağız köşesi ile nazolabial kıvrım arasındaki bölgede yapılan yüzeysel enjeksiyonlar güvenlidir.

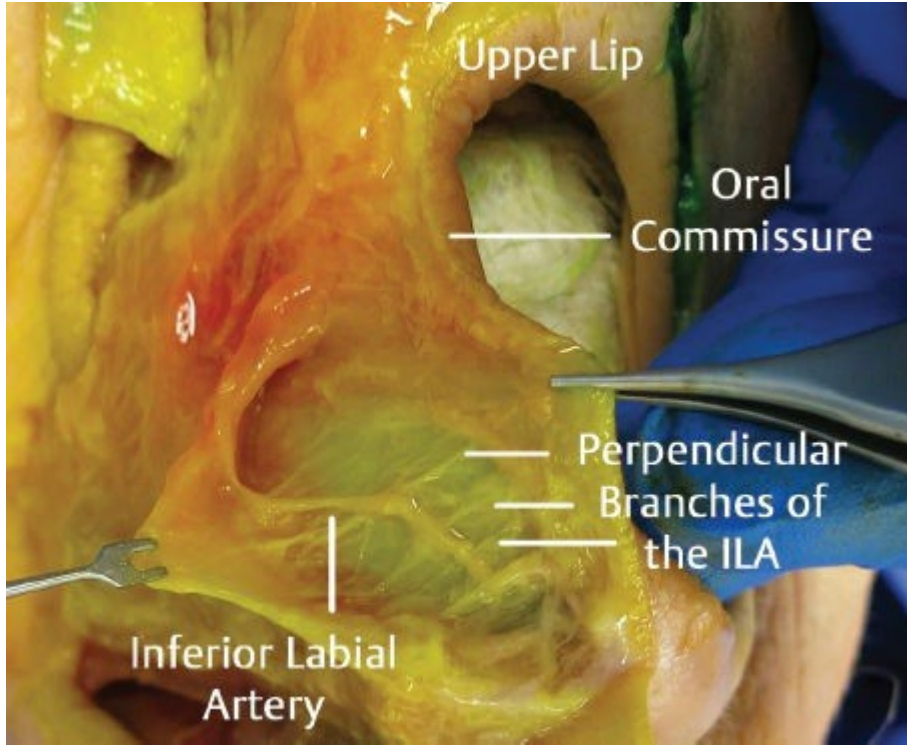
Araştırmalar, alt dudak arterinin sıklıkla aynı tarafta mevcut ve/veya baskın olduğunu, sol tarafa kıyasla sağ tarafta daha yaygın olarak görüldüğünü ortaya koymuştur. Alt dudak arter, platizma kasının derininden geçer ve genellikle labiomentar arterle ortak bir gövde oluşturur (Şekil 3.13). Labiomentar arter, daha önce sublabial arter olarak adlandırılmaktaydı. Alt dudak arterinin kökeni, dudak komissüründen 2,4 cm uzaklıkta ve mandibulanın alt kenarının 2,4 cm üstünde bir alanda yer alır. ILA kökenindeki ortalama damar çapı 1,3 mm'dir; damar, alveolar sınırdaki mukozal tutunma yerinin hemen üzerinde, ağız boşluğunun ön duvarında submukozal olarak ilerler. Bazı yazarlar, ILA'nın orta hatta doğru ilerlediği seviyenin tahmini olarak bukinator kasının alt sınırını önermektedir. Topografik karşılaştırma açısından, ILA'nın ağırlıklı olarak labiomentar kıvrıma kadar aşağıya indiği gösterilmiştir. Sefalik muadili aksine, ILA'nın orbikularis kası içinde veya orbikularis ile dudak depresörleri arasında ilerlediği gösterilmiştir.

Sıklıkla ILA'nın önemli bir dalı mental sinirle birlikte seyrederek ve damar alt dudağa küçük dik perforan dallar gönderir. Dikkat edilmesi gereken bir nokta olarak, ILA damarlarının küçük bir yüzdesi çatallanmadan önce SLA ile ortak bir gövdeyi paylaşır; bu durumda ILA, vermilyon-deri birleşimi boyunca ilerler. Bu anomali yaklaşık %11 sıklıkta görülür. Bu durum, vermilyon-deri birleşimi boyunca iğne enjeksiyonları yapılırken ve ağız köşesine bolus yerleştirilirken sorun yaratabilir. Bugüne kadar yapılan çalışmalar, ILA'nın derinliği konusunda tutarlı değildir; genel bir kural olarak, damar kökeninde 4,7 mm derinlikte ve orta hatta ulaştığında derinliği 2,3 mm'ye düşer.

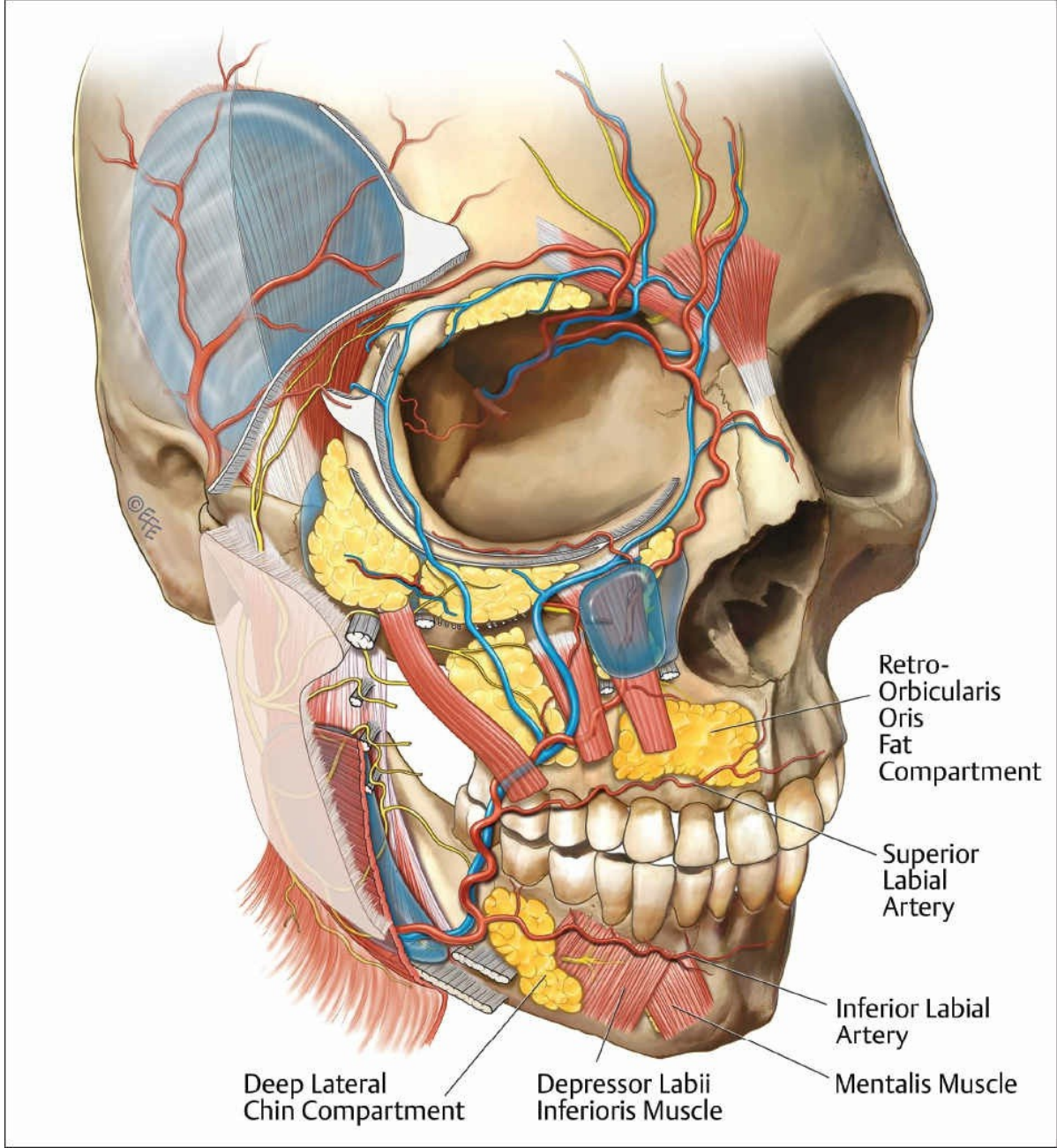
Şekil 3.14, perioral bölgenin vasküler ve yağ kompartmanı anatomisini göstermektedir.



Şekil 3.12 Ağız köşesindeki güvenli enjeksiyon bölgesinin kadavra diseksiyonu ile gösterimi.



Şekil 3.13 Alt dudak arterinin kadavra diseksiyonu ile gösterimi.



Şekil 3.14 Perioral bölgenin sub-SMAS (subsuperficial muscular aponeurotic system) vasküler ve yağ kompartmanı anatomisinin tıbbi illüstrasyonu.

Üst Dudak ve Yüzeysel Yağ Kompartmanlarının Vasküler Anatomisi

Dudaktaki SMAS, daha önce Pensler ve ark. tarafından tanımlanmıştır. Üst dudağın orbicularis oris kasının fasiyal sinir innervasyonu, kasın alt tarafına lateral olarak üstten girer ve çok sayıda küçük dala sahiptir. Son zamanlarda yapılan çalışmalar SLA'nın topografik konumunu tanımlamıştır. Lee ve ark. SLA'nın dallanma modelini dört tipte sınıflandırmaktadır. Bu kadavra çalışmasına göre, üst dudak arterlerinin yaklaşık %22'si ipsilateral alar dalı beslemektedir. Muhtemelen kalan %78'lik

örneklerin %7'sinde, alar dalı, angular veya infraorbital damarlar tarafından beslenmektedir. Ayrıca, bu çalışmada örneklerin %7'sinde bir tarafta superior labial damarın bulunmadığı saptanmıştır.

Bilgisayarlı tomografi çalışmalarında, deneklerin %43'üne varan bir oranda SLA'nın her iki tarafta da bulunmadığı bildirilmiştir. SLA'nın başlangıç noktası, ağız köşesinden 1,5 cm²'lik bir alana sınırlandırılmış olup, derinliği yaklaşık 3,5 mm'dir (Şek. 3.15, 3.16). Klinik olarak, enjeksiyon yapan kişi, damarın yerini tahmin etmek için başparmağını ağız köşesine yerleştirebilir. SLA, orbicularis oris kasını deler ve ardından ağız köşesi ile aynı taraftaki cupid yayının zirvesi arasındaki göreceli orta noktaya ulaşana kadar vermilyon deri sınırına doğru sefalik olarak ilerler; bu noktada beyaz kıvrımın altına iner ve sagittal orta hatta doğru devam eder. Bu geçiş bölgesi, enjektörün üst dudak enjeksiyonlarını gerçekleştirirken bilmesi gereken önemli bir bilgidir. Cupid's bow tepe noktası seviyesinde, SLA derinin vermilyon sınırının yaklaşık 1 mm altında yer alır. Tüm seyri boyunca, SLA en az 3 mm derinlikte kalır. Orta hatta yaklaşıldığında, SLA sistemlerinin %85'inde septal dal bulunur; septal dalların çoğu suborbikularis düzleminde buruna doğru yükselir; ancak dalların %25'e kadarı kasın yüzeyinde ilerler. Bu damarların embolizasyonu burun dokusu kaybına yol açabileceğinden, bu durum dudak arası enjeksiyonları yaparken dikkate alınması gereken bir husustur.

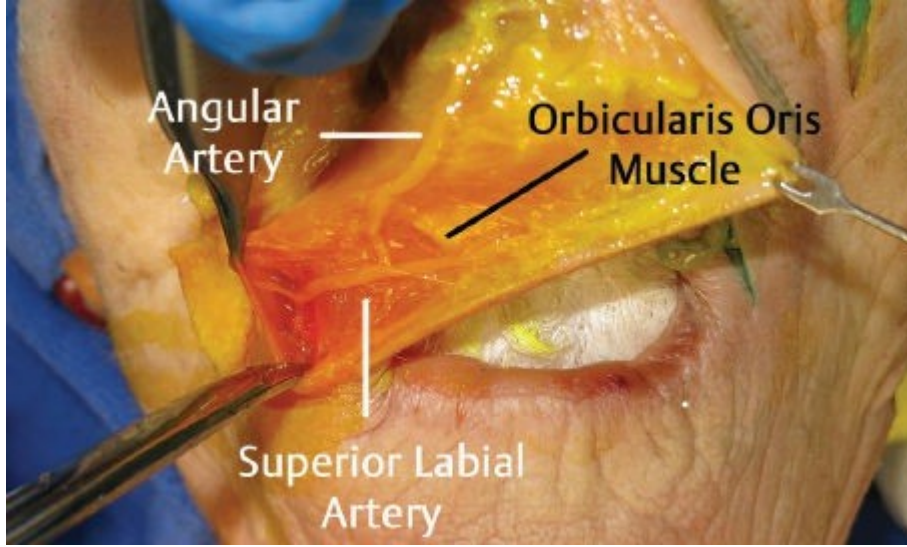
Enjeksiyon İpucu

Dudak Enjeksiyonu için "2-4-5" Kuralı. SLA, intraoral mukozanın 2 mm önünden geçer, derinin en az 4 mm altında bulunur ve alt dudak kenarının merkezinde 5 mm derinliktedir.

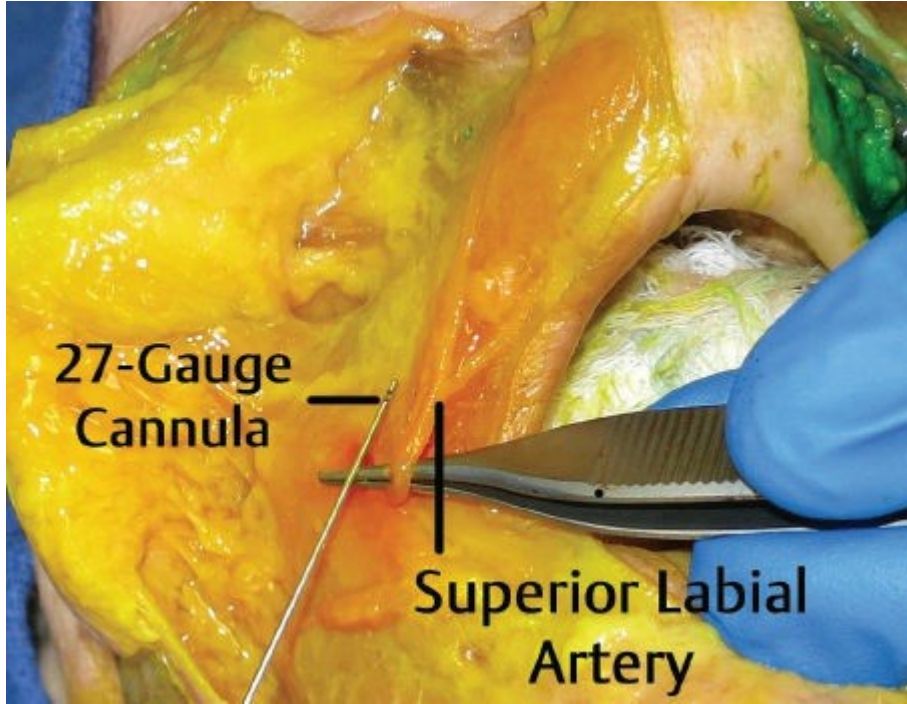
Yüzeysel Dudak Bölmeleri

Daha önce de belirtildiği gibi, Pessa ve arkadaşları bir dizi yüzeysel üst dudak yağ kompartmanı tanımlamaktadır (Şek. 3.17): üst dudak üst kompartmanı, üst dudak yan kompartmanı, üst dudak alt yan kompartmanı ve üst dudak orta kompartmanı. Üst dudak orta kompartmanı bir alt ve bir üst kadran içerir. Klinik olarak, bu subkutan kompartmanlar incedir ve kompartman bölünmesi, yüzün diğer bölgelerine benzer şekilde vasküler septasyona karşılık gelir. Bu septasyonlar, dikey perioral kırışıklıklar olarak ortaya çıkar. Alt dudak, üç yüzeysel yağ kompartmanı içerir: merkezi alt dudak yağ kompartmanı, lateral dudak kompartmanı ve alt çene kompartmanı. Yan dudak kompartmanının medial sınırı, alt dudak arterini içeren septumdur. Alt dudak-yanak sulkusunun sefalik tarafındaki arterler çok küçük boyuttadır, bu da bu bölgelerde enjeksiyon yoluyla intraarteriyel kanülasyonun olasılığını düşürür ve dolayısıyla bu kompartmanları hacimlendirme için potansiyel hedefler haline getirir.

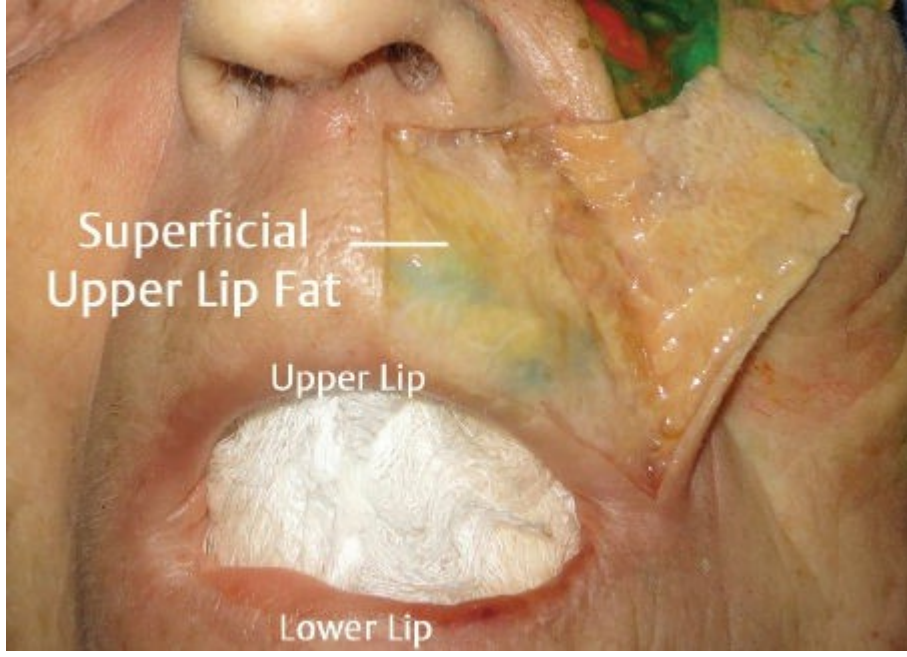
Şekil 3.18, perioral bölgenin yüzeysel yağ kompartmanlarını göstermektedir.



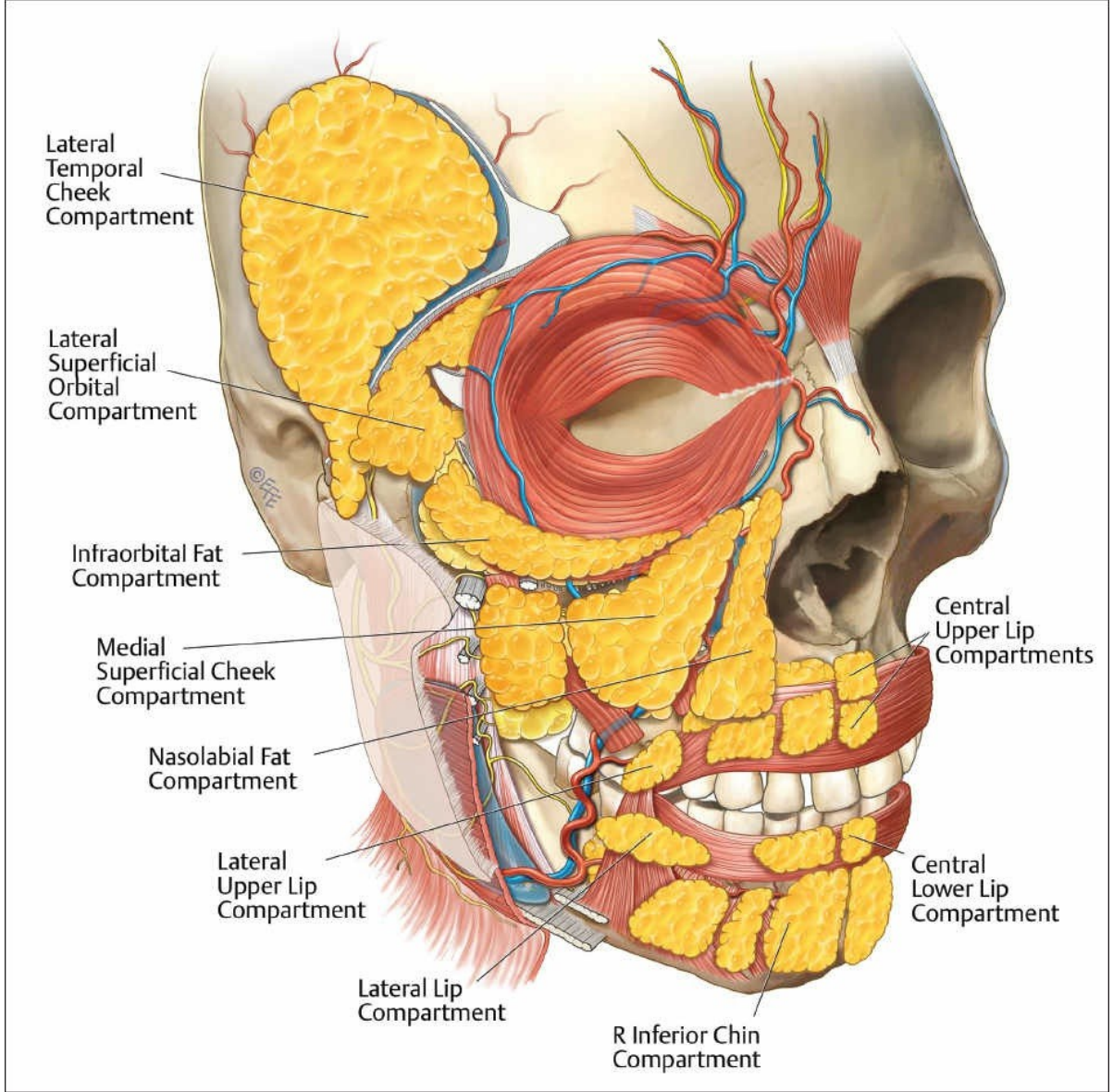
Şekil 3.15 Üst dudak arterinin kadavra diseksiyonu gösterimi.



Şekil 3.16 Bir kadavra örneğinde üst dudak arteriyle 27 gauge kanülün karşılaştırılması.



Şekil 3.17 Yüzeysel üst dudak yağ kompartmanının kadavra diseksiyonu. Gevşek organize yağın daha fibro-yağlı bir bileşime geçişine dikkat edin. Bu füzyon çizgisi yaşla birlikte daha belirgin hale gelir.



Şekil 3.18 Ağız çevresi bölgesindeki yüzeysel yağ kompartmanlarının tıbbi çizimi. Bu kompartmanlar incedir ve kompartmanların bölünmesi, yüzün diğer bölgelerine benzer şekilde damar septasyonlarıyla örtüşmektedir. Bu septasyonlar, ağız çevresinde dikey kırışıklıklar şeklinde kendini gösterir.

Nazolabial Anatomisi

Nazolabial kıvrıma doğru sefalik yönde ilerlendiğinde, çalışmalar yüz arterinin nazolabial kıvrımla %93'e yakın bir yakınlıkta olduğunu göstermektedir. Arterin kıvrımlı yapısı nedeniyle, enjeksiyonlar için somut bir topografik haritalama yapmak zordur. Yang ve ark. geniş çaplı bir kadavra çalışmasında, kıvrıma göre arterin derinliğinin konumu hakkında veriler sunmuştur. Arter genellikle kıvrımın medialinden geçer; alt kısımda kıvrımın 1,7 mm medialinden başlar ve kıvrımın üst üçte birinde 5 mm derinlikte kıvrımın altından geçer, sonunda burun kanadının 3,2 cm lateralindeki bir noktaya ulaşır.

Kadavra diseksiyonu, LLSAN, LLS ve zygomaticus minor kaslarının nazolabial kıvrıma bağlandığını ortaya koymuştur ve arter, bu kas liflerinin içinden medial

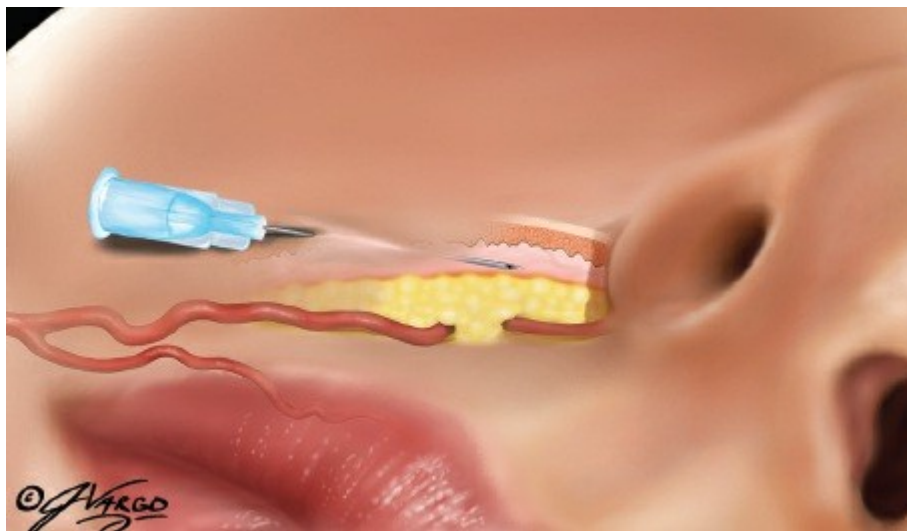
Bu kas bağlanma bilgisi, bazı yazarların kıvrımın silinmesi için alternatif bir yöntem olarak nazolabial kıvrıma botulinum toksini enjeksiyonlarını savunmasına yol açmıştır (Şekil 3.19). Nazolabial kıvrımdaki mimik kasların dermal bağlarının serbest bırakılması, ritidektomide iyi bilinen bir ilkedir. Mimetik kasların nazolabial kıvrımla olan ilişkisine dair bilgi, derin medial yanak yağının ve derin piriform boşluğun hacimlendirilmesinin, dudak kaldıracı kasların bir dayanak noktası oluşturarak nazolabial kıvrımı yumuşatmasını ve yüze genç bir görünüm kazandırmasını desteklemektedir (Videolar 3.1, 3.2).

Enjeksiyon İpucu

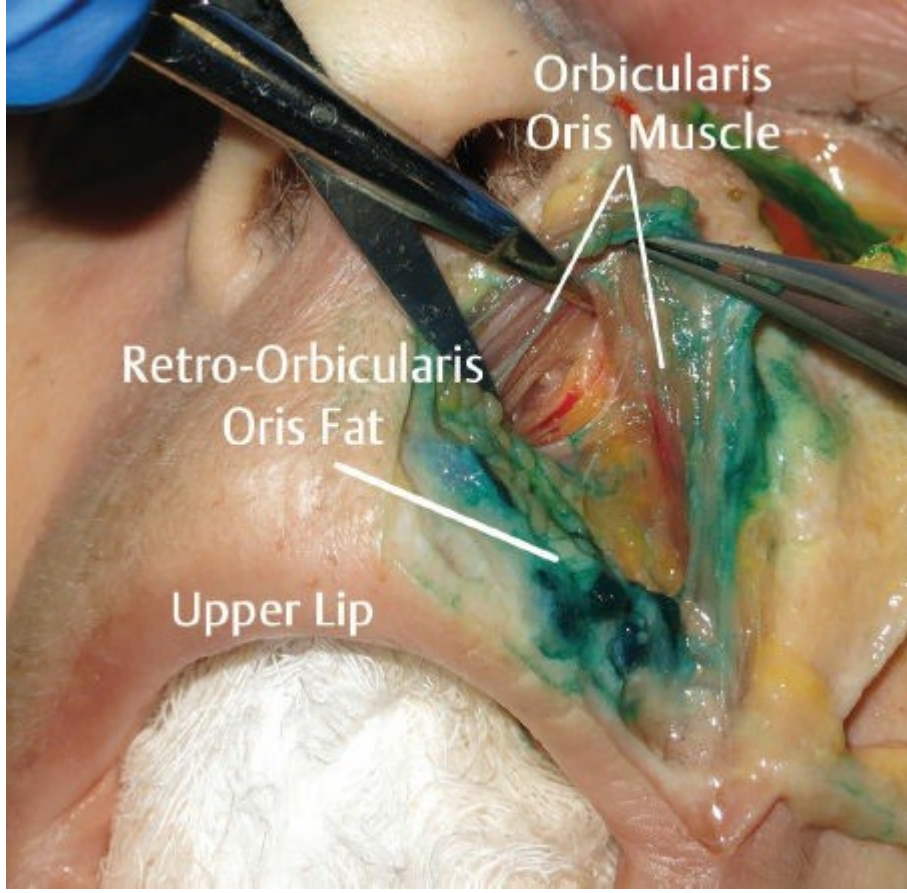
Nazolabial kıvrıma enjeksiyon yaparken, iğnenin retiküler dermise veya hemen alt deri tabakasına yerleştirilmesini öneririz. Angular arterin derinliğine (~5 mm) ve bu arterin nazolabial kıvrımı keşiştiği seviyeye (proksimal üçte birinin birleşme noktası) dikkat edin. Derinliği doğrulamak için, enjeksiyonu yapan kişi cildin beyaz rengini görmeli, ancak iğnenin gri rengini GÖRMEMELİDİR. Enjeksiyonu yapan kişi iğnenin gri rengini görürse, iğnenin konumu çok yüzeyseldir ve yeniden ayarlanmalıdır. Yazarlar, kıvrımın iğneyle nazikçe kesilmesini ve ardından orta büyüklükte hyaluronik asit (HA) dolgu maddesinin retrograd enjeksiyonunu önermektedir.

Bu bölümün önceki kısımlarında da belirtildiği gibi, ROOrF, köpek dişi çukurunu örten orbikularis oris kasının hemen altında yer alır (Şek. 3.20). Bu kompartman, özellikle ortodontik tedaviye bağlı olarak daha önce çekilmiş küçük azı dişleri nedeniyle üst alveolar çöküntü yaşayan hastalarda, üst dudak hacminin yeniden doldurulması için mükemmel bir hedeftir (bkz. “Yazarların Ağız Çevresi Gençleştirme için Tercih Ettiği Teknik” bölümü)

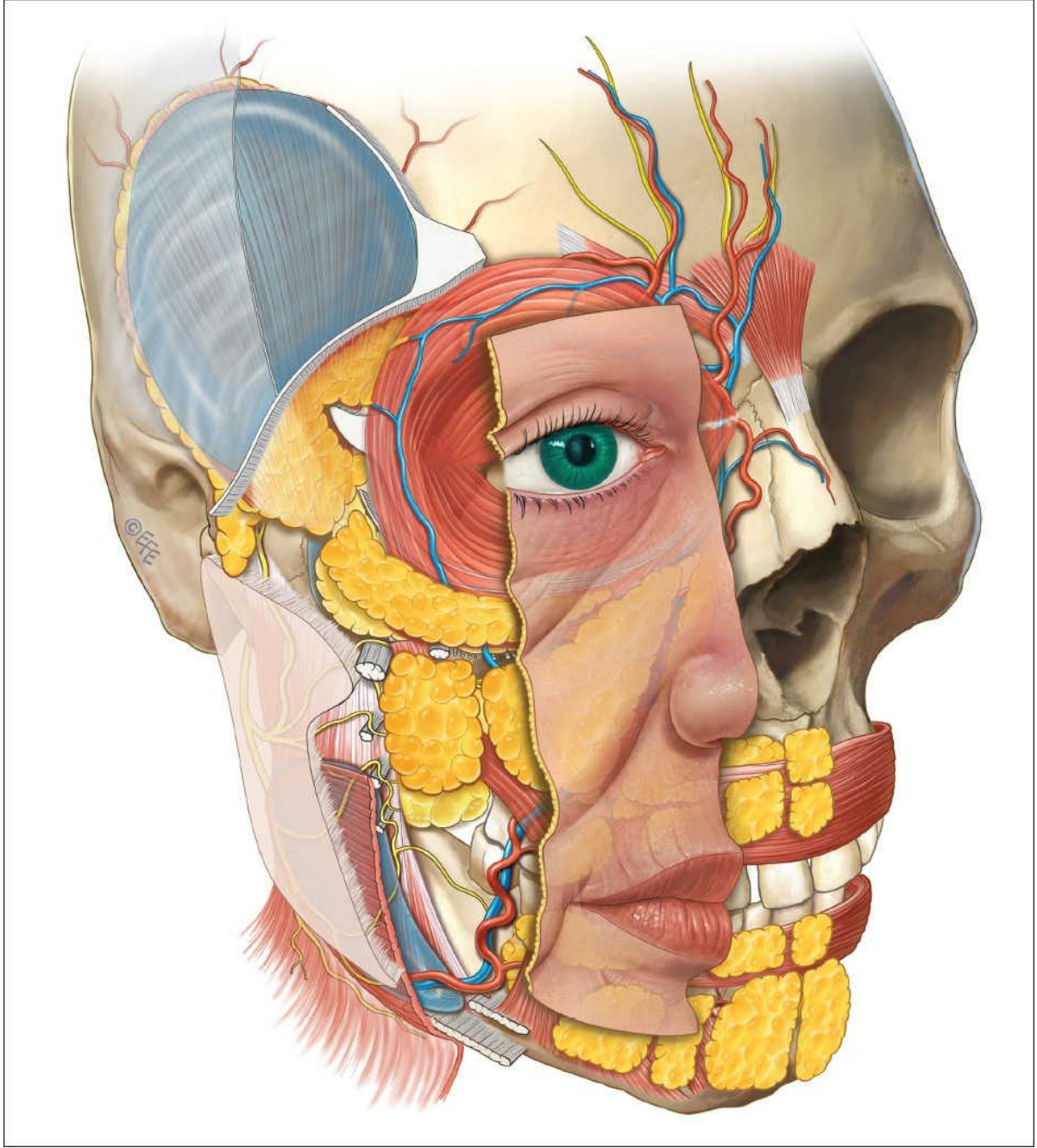
Şekil 3.21, nazolabial kıvrımın ve perioral derinin altında yer alan yapıların makroskobik anatomisini göstermektedir.



Şekil 3.19 Nazolabial kıvrım dolgu enjeksiyonu için iğnenin doğru derinlikte yerleştirilmesini gösteren tıbbi illüstrasyon. (James Vargo, MD tarafından hazırlanan tıbbi illüstrasyondan uyarlanmıştır.)



Şekil 3.20 Retro-orbicularis oris yağ (ROOrF) kompartmanının kadavra diseksiyonu gösterimi. Kompartmana, diseksiyondan önce yeşil boya ile homojenleştirilmiş hyaluronik asit perkütan olarak enjekte edilmiştir.



Şekil 3.21 Alttta yatan anatomik yapıların gösterildiği nazolabial kıvrım ve ağız çevresi derisini gösteren tıbbi illüstrasyon.

Yazarların Ağız Çevresi Gençleştirme için Tercih Ettiği Teknikler Kolumella–Dudak Arayüzü

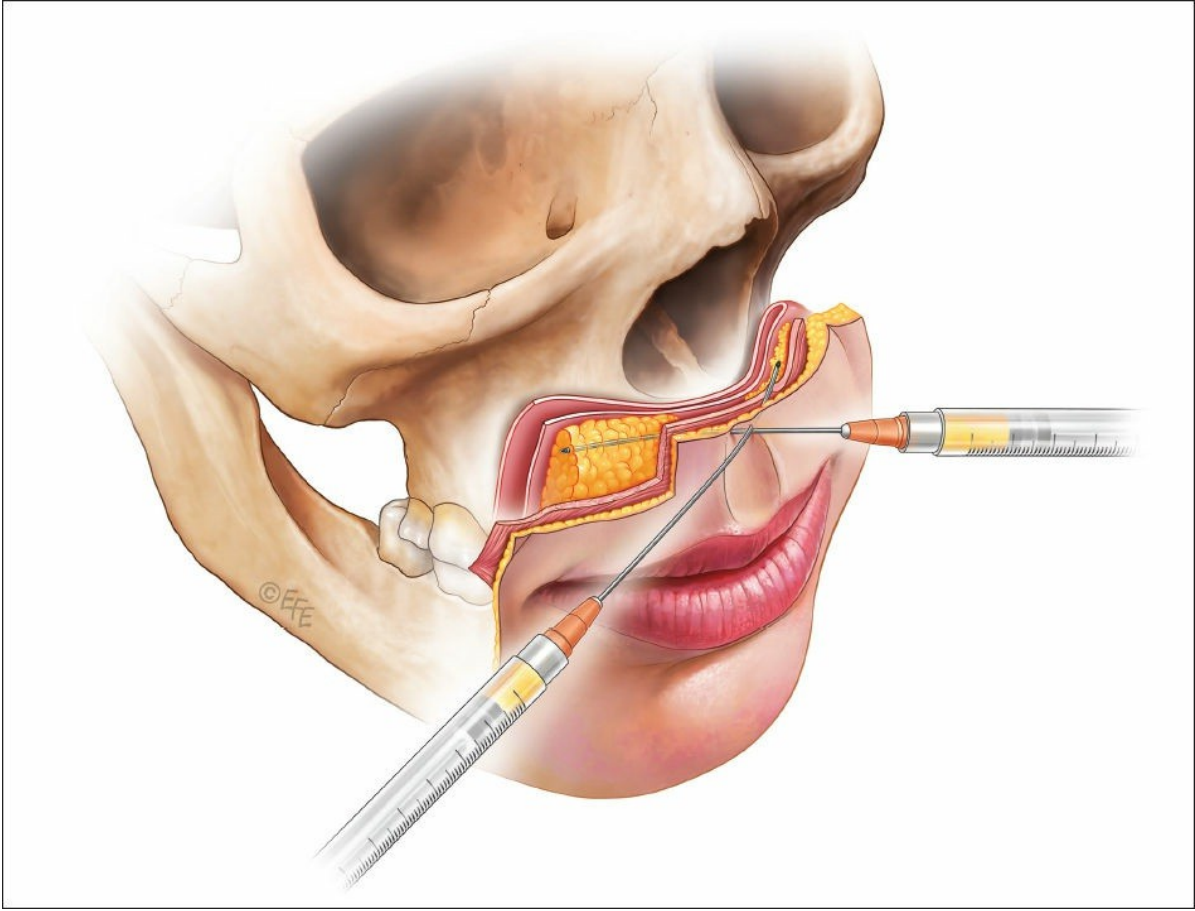
Retro-Orbicularis Oris Yağ

Perioral gençleştirmede, ilk olarak diş oklüzyonu ile ilgili karar verilir. Üst birinci küçük azı dişlerinin ortodontik olarak çekildiği kişilerde, genellikle üst dudağın geniş bir kısmında çöküntü görülür. ROOrF, hem otolog yağ grefti hem de hazır dolgu maddeleri için hacim kazandırılabilen bir kompartmanı temsil eder. Bu yağ

Bu yağ bölmesi, üst dudağın dikey yüksekliğinin orta üçte birinin kesiştiği noktaya kadar uzanır ve medial yönde derin piriform boşluğun girişine kadar devam eder. Bu yağ bölmesinde, kanülasyonun kolayca yapılabileceği büyüklükte arter bulunmamaktadır. Yazarların tercih ettiği teknik, bu bölmeye, filtrumun üst üçte birinin kesiştiği noktada filtrumun ortasına yerleştirilen bir port aracılığıyla yaklaşmaktır (bkz. şekil). Enjektör, morarmayı en aza indirmek için epinefrin içeren az miktarda Xylocaine kullanarak port içinde küçük bir "tekerlek" bolusu ile başlar (Video 3.3). Kanül, porttan önden arkaya doğru geçirilir; ardından kanül yanal olarak açılı hale getirilir ve orbicularis oris kasının derinliklerinde, üst dudak mukozasının ön tarafında kolayca ilerler. Kanül, bu potansiyel boşlukta çok az dirençle karşılaşır. Hazır HA dolgu maddeleri kullanıldığında, dolgu maddeleri Xylocaine ile 2:1 oranında karıştırılır. Her bir tarafa yaklaşık 0,4 mL karışım enjekte edilir. Hyaluronik dolgu maddesi ile bu merkezi kanül yaklaşımı yoluyla ROOrF enjeksiyonu, kanat-yanak birleşimini sınırlayan üst dudağın üst dış üçgeninde bulunan daha areolar yağ dokusuna nüfuz eder (Şekil 3.22; Video 3.4). Otojen yağ grefti yapılırken, kanül yelpaze şeklinde geçirilirken yağ çok sayıda geçişle yerleştirilir. Özetle, bu suborbicularis oris yapılarının hacimlendirilmesi dış kemerini genişletir ve sıklıkla üst dudağı kaldırır.

Dikey Perioral Kırışıklıklar

Üst dudağın alt üçte birlik kısmında yer alan dikey perioral kırışıklıklar genellikle otolog yağ enjeksiyonu prosedürlerinin kapsamına girmez. Bu tür kırışıklıklar mevcut olduğunda, yazarlar öncelikle intradermal düzeyde partikül halindeki HA ürünleri kullanarak çapraz enjeksiyon yöntemini tercih etmektedir (Video 3.5). Enjeksiyondan önce ürün, partikülleri daha küçük boyutlara ayıracak şekilde 1 mL'lik bir Luer-Lock şırıngaya aktarılır. Enjeksiyon için 32 gauge iğne kullanılır. Alternatif olarak, Tyndell etkisini önlemek üzere tasarlanmış HA dolgu maddeleri, orbicularis oris kası boyunca üst dudağın subkutan yağ dokusuna yerleştirilebilir.



Şekil 3.22 Retro-orbicularis oris yağının kanül ile hacimlendirilmesini gösteren tıbbi illüstrasyon.

Üst Dudak Dolgusu

Philtrum ve Beyaz Rulo

Philtrum, beyaz rulo yaklaşımıyla derinin hemen altına enjekte edilir (Şek. 3.23; Video 3.6). Philtrum, enjektörün dominant olmayan başparmağı ve işaret parmağı arasında nazikçe sıkıştırılır; bu, dokuyu SLA'nın potansiyel yükselen dallarından uzaklaştırır. Beyaz rulo, başparmak ve işaret parmağı arasında sıkıştırılarak ve çekilirken enjeksiyon yapılarak, 30 gauge iğne kullanılarak HA dolgu maddesi ile philtral bileşen dahil olmak üzere komissürden komissüre kadar güçlendirilir. Bu şekilde çok keskin ve abartısız bir beyaz rulo elde edilebilir. Beyaz rulonun güçlendirilmesi, vermilyon güçlendirmelerinden önce yapılmalıdır.

Ağız Köşesi

Mikroskobik olarak incelenmemiş olsa da, dudak köşesine bitişik alt dudanın, yaşla birlikte atrofiye uğrayan veya şekil bozukluğuna uğrayan fibro-yağ dokusundan oluştuğu düşünülmektedir. Çökmüş yan dudak köşeleri, dudak çevresi kasının (orbicularis oris) kuyruk tarafına, dudak köşesinin yaklaşık 5 mm yanından yüzeysel olarak HA dolgu maddesi enjeksiyonu yapılarak tedavi edilir; bu sayede söz konusu 5 mm'lik noktada aşağı doğru bir eğrilik oluşturulur. Enjeksiyon yüzeysel, intramüsküler olarak yapılır ve SLA'nın seyri hem ön hem de kaudal tarafına düşer.

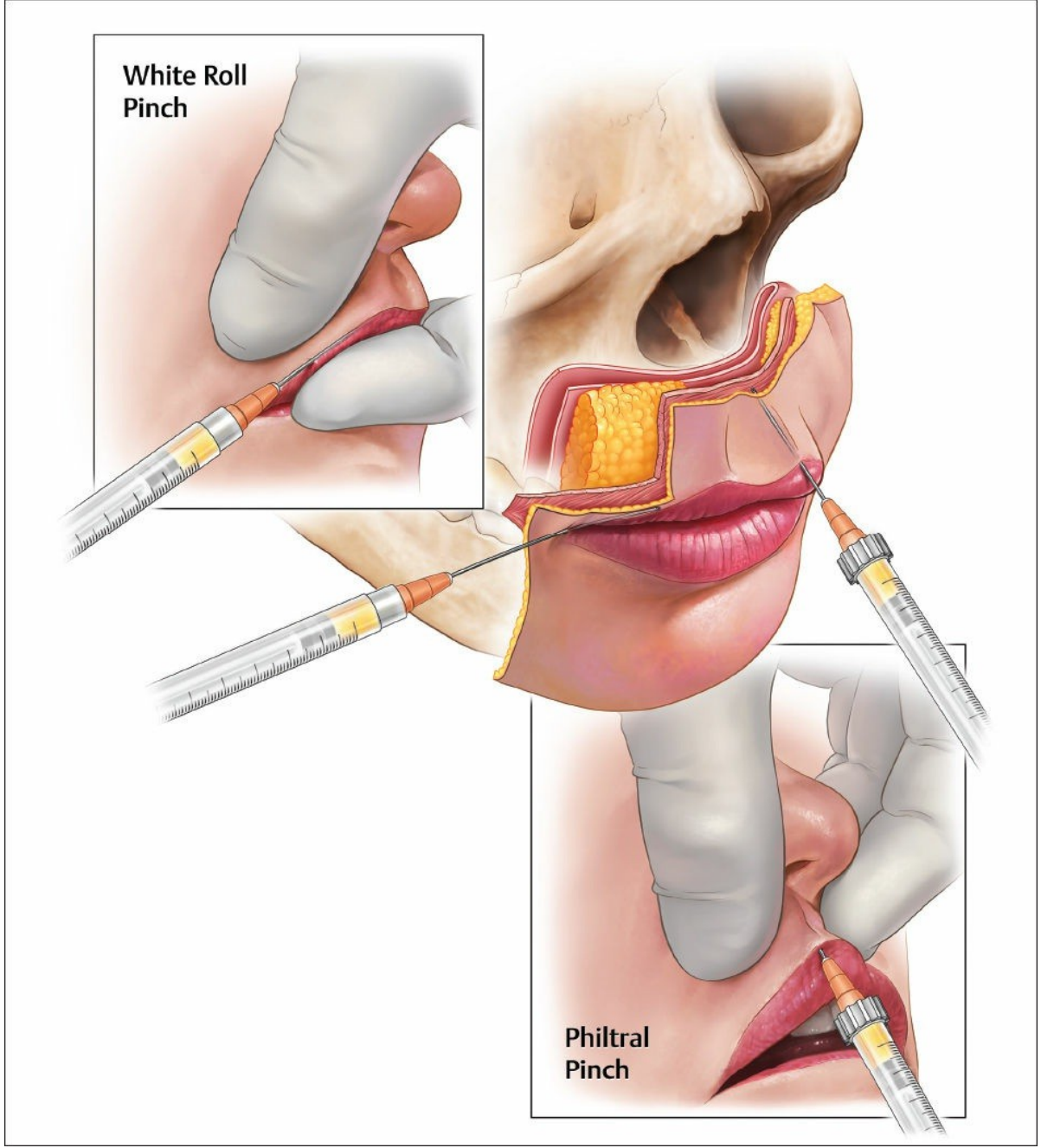
Bu manevra, dolaylı olarak ağız köşesinin yukarı doğru kıvrılmış gibi görünmesini sağlar (Video 3.7).

Kırmızı Vermilyon

Kuru vermilyonun iyileştirilmesine yönelik bir yöntem, beyaz rulo içine "dokunmadan" dikey iğne enjeksiyonu yoluyla gerçekleştirilir; burada HA dolgu maddesi, kuru vermilyon mukozasının hemen derinliklerine anteroposterior yönde yerleştirilir. Üst dudak vermilyonunun orta dörtte üçüne, komissürden komissüre yaklaşık 1,5 ila 2 mm'lik aralıklarla paralel enjeksiyonlar yapılır. Bu yöntem, maksimum vermilyon konveksite ve kırmızı dudakın anteroposterior projeksiyonunda iyileşme sağlar. İğne, SLA'ya intraarteriyel enjeksiyon olasılığını artıracığından, posterosuperior yönde açılı tutulmamalıdır.

Kırmızı dudak bölgesini genişletmek için alternatif bir yöntem de kanül kullanımındır (Videolar 3.8). Üst dudakın kırmızı dudak bölgesi altında iki potansiyel boşluk bulunur. Bunlardan biri ıslak-kuru birleşim noktasının ön tarafında, diğeri ise arka tarafında yer alır. Ön boşluk çoğu kişide üst dudakın tüm genişliği boyunca uzanırken, arka boşluk çoğu kişide orta hattan ikiye ayrılır. Komissürün hemen yanına bir giriş açılır. Enjektör, kanamayı ve morarmayı en aza indirmek için epinefrin içeren küçük bir Xylocaine bolusu enjekte eder. Daha sonra kanül, sırasıyla kuru vermilyonun çıkıntısını ve ıslak vermilyonun yüksekliğini artırmak için her iki boşluğa da geçirilebilir. Bu, profil görünümünde alt dudak göre üst dudakın çıkıntısını geri kazanmaya yardımcı olabilir ve aşırı diş eti görünürlüğü azaltabilir.

Orbicularis oris kasının anatomik şekli, komissürde liflerinin dikey bir bileşene sahiptir. Enine yönlüden dikey yönlüye bu geçiş, hem üst hem de alt dudaklarda yumuşak doku desteğinin zayıf olduğu bir alan bırakır ve bu da ağız yetersizliğine yol açar. Üst ve alt dudak arterleri, bu yetersizlik alanına yakın değildir. Ağız yetersizliği, üst ve alt dudak komissürünün beyaz kıvrımında ve hemen biraz gerisinde medialden laterale doğru yapılan enjeksiyonla en iyi şekilde giderilir (Video 3.9).



Şekil 3.23. Üst dudak için hacim kazandırma tekniklerini gösteren tıbbi illüstrasyon. Tercihimiz, önce beyaz kıvrım ve dudak aralığının (philtrum) belirginleştirilmesiyle başlamak ve ardından dudak rengin (vermillion) güçlendirilmesine geçmektir. Dudak aralığına enjeksiyon için 29-30 gauge, 0,5 inçlik iğneler kullanılır.

Alt Dudak Dolgusu

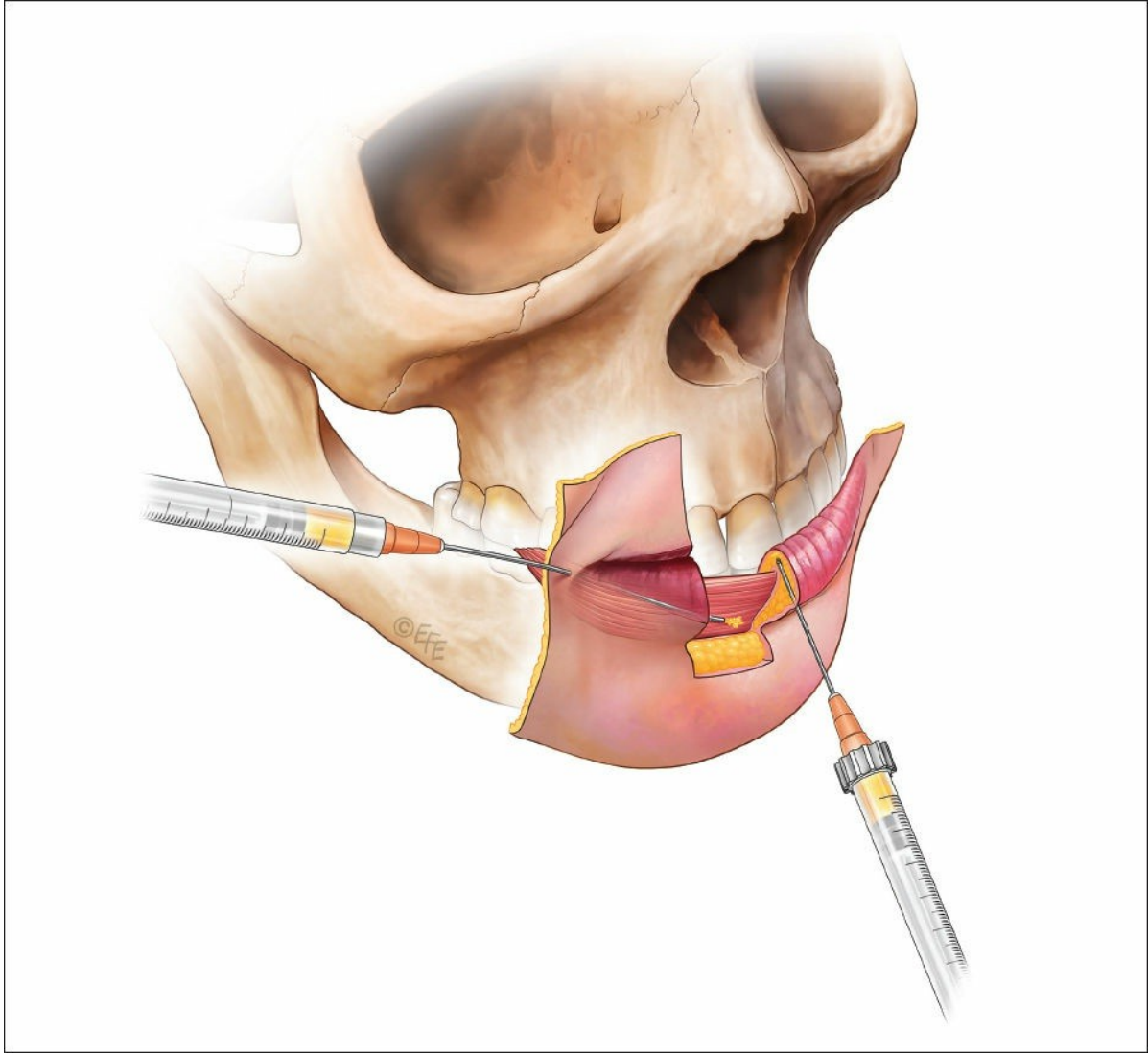
Üst dudağa benzer şekilde, beyaz rulo dolgusu için iki yöntem kullanılabilir: kanül veya iğne. Tercih ettiğimiz yöntem kanül kullanmaktır, çünkü kanülün beyaz rulo üzerinde güzel bir şekilde merkezde kaldığını görüyoruz (Videolar 3.10, 3.11). Ağız köşesi giriş noktası kullanılarak, beyaz vermilyonu kapsayan retrograd kanül enjeksiyonu da yapılabilir. Başparmak ve işaret parmağı arasında beyaz rulo bastırılırken ve çekilirken enjeksiyon yapılarak, 30 gauge iğne kullanılarak HA dolgu maddesi ile sıralı iğne enjeksiyonları yapılabilir.

Kuru vermilyonun iğne ile güçlendirilmesi, HA dolgu maddesinin kuru vermilyon mukozasının hemen derinliklerine anteroposterior yönde yerleştirildiği beyaz rulo içinde “dokunmadan” dikey iğne enjeksiyonu yoluyla gerçekleştirilir (Şek. 3.24). Alt dudak vermilyonunun orta dörtte üçüne, komissürden komissüre yaklaşık 1,5 ila 2 mm'lik artışlarla paralel enjeksiyonlar yapılır. Bu yöntem, maksimum vermilyon konveksite ve kırmızı dudanın anteroposterior projeksiyonunda iyileşme sağlar. İğne, posteroinferior yönde açılı tutulmamalıdır, çünkü bu, inferior labial arterin dikey dallarına intraarteriyel enjeksiyon olasılığını artırır.

Kanül ile alt dudak vermilyonunun iyileştirilmesi için, enjektör üst dudakta kullanılanla aynı kanül portunu kullanabilir. Kanül, alt dudanın ön vermilyonunun altındaki bir boşluğa kaudal yönde açılı olarak yerleştirilebilir. Bu boşluk, alt dudanın tamamını boydan boya geçer.

Alt dudanın dudak köşesine yaptığı katkı, alt dudanın yüzeysel lateral yağ bölmesine enjeksiyon yapılarak giderilir; bu bölme birçok kişide sıkı bir şekilde sınırlanmış bir bölmedir. Bu alana aşırı enjeksiyon yapılması, doğal görünmeyen bir deformiteye yol açacaktır. Marionet çizgisi, lateralde daha kalın bir yağ bölmesinin medialde daha ince bölmelere bittiği yerde oluşur. Marionet çizgileri üzerinde, deri altına yapılan çapraz enjeksiyonlar etkilidir. Enjeksiyonu yapan kişi, DAO kası üzerindeki çukurlukları değerlendirmelidir. DAO üzerine HA dolgu maddesi veya otolog yağ ile kanül enjeksiyonları konservatif bir şekilde yapılmalıdır; ancak, tüm damar yapısı DAO'nun derinliklerinde yer aldığından, bu bölgede yüzeysel enjeksiyonlar güvenle yapılabilir.

Alt dudanın yüzeysel yağ kompartmanlarında yumuşak doku atrofisi meydana gelir ve bu durum değerlendirilmelidir. Alt dudaya yapılan yüzeysel enjeksiyonlar güvenlidir ve orta hat çene portu veya labiomentel kıvrımın lateral ucunda bir port bulunan bir kanül ile kolayca uygulanabilir.



Şekil 3.24 Alt dudak için hacimlendirme tekniklerini gösteren tıbbi illüstrasyon. Vermilyonun kanül ile hacimlendirilmesi gösterilmiştir. Kuru vermilyonun derinliklerine dikey enjeksiyonlar ile iğne “dokunmadan” yaklaşımı gösterilmiştir. Bu teknik için 29-30 gauge 0,5 inç iğneler tercih edilir.

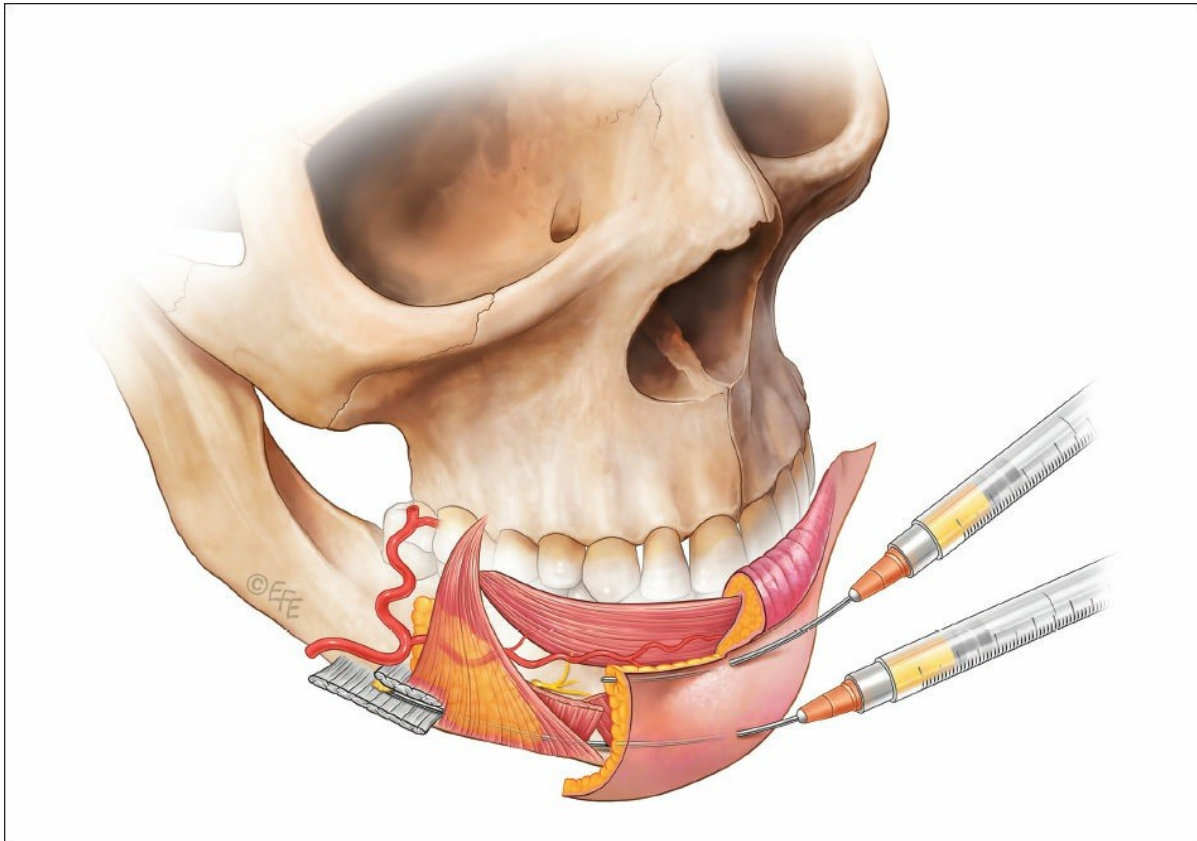
Dudak-Çene Arayüzü

Alt dudak ve çene arayüzünün desteği, labiomental kıvrım bölgesindeki hacmin geri kazandırılmasıyla sağlanır (Şek. 3.25). Inferior labial arter, alt dudağın derin tarafında labial-bukkal sulkusa çok yakın bir şekilde ilerler. Merkezi bir porttan kanül ile yapılan enjeksiyonlar doğal bir düzlem bulacaktır. Hacim, orbicularis oris kasının arka yüzü boyunca mentalis kasının sefalik insersiyonu üzerine ve daha lateral olarak DLI üzerine eklenir. Enjeksiyon, destek sağlamak ve intravasküler komplikasyonları en aza indirmek için yüzeysel (yani subkutan) olmalıdır.

Mentalis gerginliği varsa, hacim, orta hatta bölünmüş olan mentalis yağ yastığına yerleştirilmelidir. Çenenin en dışbükey olduğu noktada bir orta hat girişi kullanılabilir. Subkutan olduktan sonra, enjektör kanülü orta hattan hafifçe saptırabilir ve kanül yağ yastığına girmeden hemen önce dirençle karşılaşacaktır.

Mandibulanın alt kenarı boyunca parasagittal orta hat üzerinde bulunan bir kanül girişi, kanülün sub-DAO düzleminde sefalik yönde ilerlemesini kolaylaştırır. Bu konumda, enjektör derin lateral çene kompartmanını hacimlendirebilir ve alt dudak köşesinin derin ve medialinde destek sağlayabilir. Kanül, mandibular sınırın hemen üzerinde lateral olarak ilerletilebilir; burada derin lateral çene kompartmanına girerken çok az dirençle karşılaşır; bu potansiyel boşluk, DAO'nun posterior yüzeyindeki kapsül tarafından oluşturulur ve DAO'nun altında destek sağlamak için bu boşluğa hacim verilebilir. Bu enjeksiyon hedefi, çene hattının yumuşatılmasına ve çene altı bölgesinin kamufle edilmesine yardımcı olacaktır (Video 3.12). Bu yaklaşımlarda otolog yağ ve yüksek G-prime hazır HA dolgu maddeleri birbirinin yerine kullanılabilir.

Ayrıca, gıdı bölgesi, damar içi enjeksiyon endişesi olmaksızın orta hat girişinden yapılan yüzeysel deri altı enjeksiyonlarla gizlenebilir. Gıdı öncesi oluğa yapılan acil deri altı enjeksiyonlar, iğne ve kanül ile eşit derecede güvenlidir.



Şekil 3.25 Dudak-çene arayüzü için hacimlendirme tekniklerini gösteren tıbbi illüstrasyon. Mental yağ kompartmanları ve labiomental kıvrımın kanül ile hacimlendirilmesi gösterilmektedir. Orta hat portlarından derin lateral çene kompartmanının kanül ile hacimlendirilmesi gösterilmektedir; kanül, depressor anguli oris'in arka tarafına doğru ilerletilir.

Önerilen Okuma

Çene ve Yanak Anatomisi

Braz A, Humphrey S, Weinkle S, et al. Alt yüz: enjekte edilebilir dolgu maddeleriyle klinik anatomi ve bölgesel yaklaşımlar. *Plast Reconstr Surg* 2015; 136(5, Suppl):235S–257S
Cardoso ER, Amonoo-Kuofi HS, Hawary MB. Mentolabial sulkus: bir histolojik çalışma. *Int*

J

Oral Maxillofac Surg 1995;24(2):145–147

de Castro CC. Platizma kasının anatomisi. *Plast Reconstr Surg* 1980;66(5):680–683

Feldman J. *Boyun Germe*. St. Louis, MO: Quality Medical Publishing, Inc.; 2006:107

Furnas DW. Yanak tutucu bağlar. *Plast Reconstr Surg* 1989;83(1):11–16

Huettner F, Rueda S, Ozturk CN, et al. Marginal mandibular sinirin mandibular osseokütan bağ ve alt yüzün küçük bağlarıyla ilişkisi. *Aesthet Surg J* 2015;35(2):111–120

Mendelson BC, Muzaffar AR, Adams WP Jr. Orta yanak ve elmacık kemiklerinin cerrahi anatomisi. *Plast Reconstr Surg* 2002;110(3):885–896, tartışma 897–911

Reece EM, Pessa JE, Rohrich RJ. Mandibular septum: yaşlanmada gıdı bölgesinin anatomik gözlemleri – yüz gençleştirme için çıkarımlar. *Plast Reconstr Surg* 2008;121(4):1414–1420

Üst Dudak

Crouzet C, Fournier H, Papon X, Hentati N, Cronier P, Mercier P. Dudakların arteriyel vaskülarizasyonunun anatomisi. *Surg Radiol Anat* 1998;20(4):273–278

Furukawa M, Mathes DW, Anzai Y. 64 kesitli çok dedektörlü bilgisayarlı tomografi kullanılarak bilgisayarlı tomografik anjiyografide yüz arterinin değerlendirilmesi: plastik cerrahide yüz rekonstrüksiyonu için çıkarımlar. *Plast Reconstr Surg* 2013;131(3):526–535

Iblher N, Kloepper J, Penna V, Bartholomae JP, Stark GB. Yaşlanan üst dudaktaki değişiklikler —fotomorfometrik ve MRI tabanlı bir çalışma (doğru gençleştirme yaklaşımını bulma arayışı). *J Plast Reconstr Aesthet Surg* 2008;61(10):1170–1176

Iblher N, Stark GB, Penna V. Yaşlanan ağız çevresi bölgesi—gerçekten neler olduğunu biliyor muyuz? *J Nutr Health Aging* 2012;16(6):581–585

Lee SH, Gil YC, Choi YJ, Tansatit T, Kim HJ, Hu KS. Dermal dolgu enjeksiyonu için üst dudak arterinin topografik anatomisi. *Plast Reconstr Surg* 2015;135(2):445–450

Loukas M, Hullett J, Louis RG Jr, et al. Üst dudak arterine vurgu yapılarak yüz arterindeki varyasyonların ayrıntılı bir gözlemi. *Surg Radiol Anat* 2006;28(3):316–324

Nakajima H, Imanishi N, Aiso S. Üst dudak ve burundaki yüz arterleri: anatomi ve klinik uygulama. *Plast Reconstr Surg* 2002;109(3):855–861, tartışma 862–863

Olszewski R, Liu Y, Duprez T, Xu TM, Reychler H. Üç boyutlu izotropik MRG ile dudak kaslarının üç boyutlu görünümü: in vivo çalışma. *Int J CARS* 2009;4(4):349–352

- Penna V, Stark GB, Eisenhardt SU, Bannasch H, Iblher N. Yaşlanan dudak: üst dudak kompleksindeki yaşa bağlı değişikliklerin karşılaştırmalı histolojik analizi. *Plast Reconstr Surg* 2009;124(2):624–628
- Pensler JM, Ward JW, Parry SW. Üst dudaktaki yüzeysel muskuloaponevrotik sistem: kadavralarda anatomik bir çalışma. *Plast Reconstr Surg* 1985;75(4):488–494
- Pinar YA, Bilge O, Govsa F. Perioral bölgenin kanlanmasına ilişkin anatomik çalışma. *Clin Anat* 2005;18(5):330–339
- Surek CC, Guisantes E, Schnarr K, Jelks G, Beut J. Dudak dolgusu için “dokunmadan” tekniği. *Plast Reconstr Surg* 2016;138(4):603e–613e

Alt Dudak

- Edizer M, Mağden O, Tayfur V, Kiray A, Ergür I, Atabey A. Alt dudakın arteriyel anatomisi: bir kadavra çalışması. *Plast Reconstr Surg* 2003;111(7):2176–2181
- Tansatit T, Apinuntrum P, Phetudom T. Enjeksiyonlu dolgu maddeleriyle dudak dolgusu için önemli olan tipik bir dudak arterleri paterni. *Aesthetic Plast Surg* 2014;38(6):1083–1089

Nazolabial kıvrım

- Barton FE Jr, Gyimesi IM. Nazolabial kıvrımın anatomisi. *Plast Reconstr Surg* 1997;100(5):1276–1280
- Beer GM, Manestar M, Mihic-Probst D. Nazolabial kıvrımın nedenleri: bir histomorfolojik çalışma. *Clin Anat* 2013;26(2):196–203
- Pessa JE, Brown F. Çeşitli yüz mimik kaslarının nazolabial kıvrım üzerindeki bağımsız etkisi. *Aesthetic Plast Surg* 1992;16(2):167–171
- Rubin LR, Mishriki Y, Lee G. Nazolabial kıvrımın anatomisi: gülümseme mekanizmasının temel taşı. *Plast Reconstr Surg* 1989;83(1):1–10
- Yang HM, Lee JG, Hu KS ve ark. Yüz arterinin seyri ve dallanma düzenine ilişkin yeni anatomik bilgiler: nazolabial kıvrım ve nazojugal oluğa uygulanan enjeksiyonlu tedavilerin klinik sonuçları. *Plast Reconstr Surg* 2014;133(5):1077–1082

Komplikasyon Yönetimi

- Cohen JL. Dermal dolgu komplikasyonlarını anlama, önleme ve yönetme. *Dermatol Surg* 2008;34(Suppl 1):S92–S99
- Daines SM, Williams EF. Enjektelerde edilebilir yumuşak doku dolgu maddeleriyle ilişkili komplikasyonlar: 5 yıllık retrospektif bir inceleme. *JAMA Facial Plast Surg* 2013;15(3):226–231
- DeLorenzi C. Enjektelerde edilebilir dolgu maddelerinin komplikasyonları, bölüm I. *Aesthet Surg J* 2013;33(4):561–575
- DeLorenzi C. Enjektelerde edilebilir dolgu maddelerinin komplikasyonları, bölüm 2: vasküler komplikasyonlar. *Aesthet Surg J* 2014;34(4):584–600
- Eversole R, Tran K, Hansen D, Campbell J. Dudak dolgusu dermal dolgu maddesi reaksiyonları,

- histopatolojik özellikler. *Head Neck Pathol* 2013;7(3):241–249
- Park TH, Seo SW, Kim JK, Chang CH. Hyaluronik asit dolgu maddeleriyle ilgili komplikasyonlara ilişkin klinik deneyim. *J Plast Reconstr Aesthet Surg* 2011;64(7):892–896
- Sclafani AP, Fagien S. Enjekte edilebilir yumuşak doku dolgu maddesi komplikasyonlarının tedavisi. *Dermatol Surg* 2009;35(Suppl 2):1672–1680

Bölüm 4

Şakak ve Kaş

Temporal Fasya Katmanları, Üst ve Alt Temporal Kompartmanlar ve Alt Temporal Septum

Yüzeysel Temporal Arter, Sentinel Damar, Kaş Bölmesi ve Yüzeysel Temporal Bileşenler

Yazarların Temporal Hacimlendirme için Tercih Ettiği Teknikler

4 Şakak ve Kaş

Jerome Paul Lamb ve Christopher Chase Surek

Temporal Fasya Katmanları, Üst ve Alt Temporal Kompartmanlar ve Alt Temporal Septum

Şakak çukurlaşması, yaşlanan yüzlerde sık görülen bir sorundur ve terminoloji kafa karıştırıcı olabilir. Yaşlanma ile birlikte şakakta kaybedilen hacim, şakak yağ yastığı, yüzeysel lateral orbital yağ ve lateral temporal yanak yağının atrofisinin bir sonucu olabilir. *Temporal çöküntü* terimi, temporal yağ ve/veya kastaki eksikliği yansıtmaktadır. Bu yaşlanma fenomenine paralel olarak, şakağa bitişik daha belirgin iskelet konturları, şakağın algılanan çıkıntısını daha da azaltabilir. Genel bir kural olarak, yazarlar temporal kontur için aşırı düzeltme yerine yetersiz düzeltmeyi savunmaktadır (Video 4.1).

Kafa derisi tabakaları şakağa doğru birleşirken, galea aponeurotica yüzeysel temporal fasya (temporoparietal fasya [TPF] ile eşanlımlı) haline gelir; buna karşılık, periosteum derin temporal fasya ile eşanlımlı hale gelir. Derin temporal fasya, zigomatik kemer seviyesinde ayrı ayrı adlandırılan lamina (yüzeysel ve derin) tabakalarından oluşur. Bu lamina tabakaları, zigomatik kemerin 2 ila 3 cm kafaya doğru kısmında, temporal füzyon hattında tek bir tabaka halinde birleşir. Temporal anatomiyi anlamak için tekrarlanabilir bir yöntem, temporal bölgeyi üst ve alt temporal kompartmanlara ayırmaktır. Bu yöntem, Bryan Mendelson ve meslektaşları tarafından geliştirilmiş ve ayrıntılı bir şekilde tanımlanmıştır.

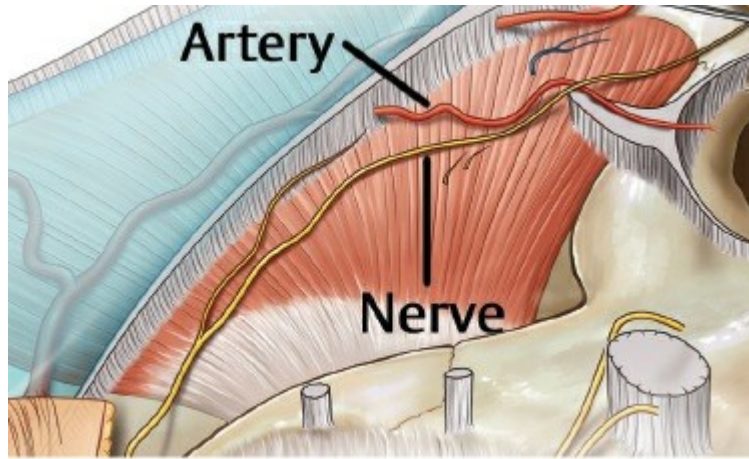
Üst temporal kompartman, üstte üst temporal septum ile sınırlanmıştır. Bu septum, şakak bölgesinin üst sınırını oluşturur. Periostun derin temporal fasya haline dönüştüğü nokta budur. Septum, üçgen temporal ligamentöz adezyona (TLA) doğru anteriore doğru uzanır. TLA, üst ve alt temporal septumların birleşimini temsil eden bir “kilit taşı”dır. Üst temporal kompartmanda hayati öneme sahip hiçbir yapı bulunmaz ve cerrahi disektör, bu alanın sınırları içinde derin temporal fasyanın iki tabakasının temporal yağ kompartmanını nasıl sarmaladığını görebilir.

Alt temporal kompartmanın sefalik sınırı, inferior temporal septumdur. Kompartmanın tabanı, yoğun fibro-yagli parotid temporal fasya'dan oluşur; bu fasya, kaudal yönde alt zigomaya doğru ilerlerken yoğunlaşır, zigomatikokutan ligamanlarla birleşir ve kompartmanın göreceli inferior sınırını oluşturur.

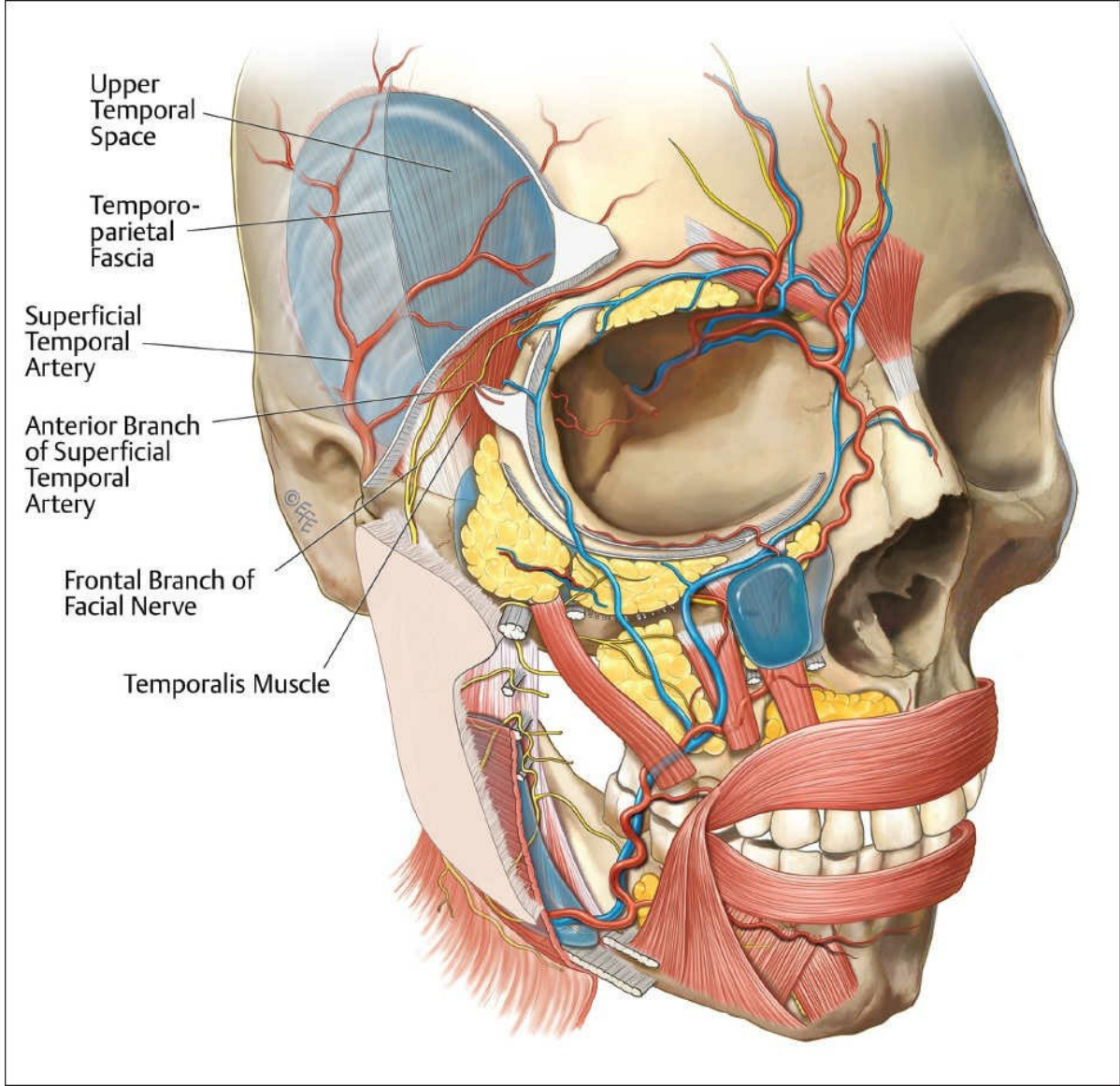
Üst periorbital bölgenin derin yağ kompartmanı, retro-orbikularis okuli yağ (ROOF) kompartmanıdır. Bu yağ, orbikularis okuli kası ve galea'nın derinliklerinde yer alır. Bu yağın incilmesi, üst göz kapağında derin olukların oluşmasına ve kaşın ucunun aşağıya doğru sarkmasına neden olur. İstenmeyen komplikasyonları önlemek için şakak damar anatomisini iyice anlamak önemlidir. Dış karotid arterin üç ayrı dalı, şakak bölgesine kan sağlar. Yüzeysel temporal arter (STA),

TPF. STA'nın bir ön dalı, fasiyal sinirin temporal dallarıyla birlikte ilerler ve sıklıkla supraorbital arterle birleşir (Şek. 4.1). Bu artere intravasküler enjeksiyon, oftalmik sistemde retrograd tromboza ve ardından merkezi retinal arter tıkanıklığına ve körlüğe neden olabilir; bu nedenle, bu bölgede yüzeysel iğne enjeksiyonu dikkatli bir şekilde yapılmalıdır. Derin temporal fasya içinde orta temporal ve derin temporal arterler bulunur. Dikkat edilmesi gereken bir nokta, derin temporal arterin iç maksiller arterden çıktığıdır. Bu artere yanlışlıkla enjeksiyon yapılması, retrograd vasküler oklüzyona ve ciddi komplikasyonlara yol açabilir. Sonuç olarak, sadece temporal fossa'nın inferior medial kadranında iğne enjeksiyonlarını öneriyoruz (bkz. "Yazarların Tercih Ettiği Temporal Volüvizasyon Teknikleri" bölümü). Şakakların geri kalan kısmı için, avasküler bir düzlem olan üst temporal kompartmanda veya yüzeysel temporal yağ kompartmanlarında kanül kullanımını öneriyoruz.

Şekil 4.2, nörovaskülatürün ve üst temporal boşluğun makroskobik anatomisini göstermektedir.



Şekil 4.1. Fasiyal sinirin frontal dalı ile yüzeysel temporal arterin anterior dalının kesişimini gösteren çizim.



Şekil 4.2 Önemli temporal nörovasküler anatomi ve üst temporal boşluğu gösteren tıbbi illüstrasyon.

Yüzeysel Temporal Arter, Sentinel Damar, Kaş Bölmesi ve Yüzeysel Temporal Bileşenler

Alt temporal septum, iki tabakalı bir bağ yapısıdır; alt tabaka, fasiyal sinirin temporal dalını sabitler. Bu dal, fasiyal sinirin frontal dalıyla eş anlamlıdır. Frontal dal, infratemporal septumun önünden ve altından geçerek lateral zigomatik kemerin periosteumuna yakın bir şekilde ilerler. Sinir, inferior temporal kompartmanın tavanındaki TPF içinde sefalik olarak ilerledikçe daha yüzeysel hale gelir. Frontal dal, STA'nın bir anterior dalının yüzeyinden tutarlı bir şekilde geçer; burada, subkutan yağın hemen altındaki ince fasya tarafından minimal olarak sarılır. Bu dallar, alnına ve ROOF'a doğru ilerlemeye devam eder. Zygomaticotemporal dalların ve sentinel venin

alt temporal kompartman içinde ilerler. Kanül bazlı prosedürler, üst temporal boşluk içinde infratemporal septumun yüzeysel uzantısı boyunca kolayca kayar. İmplantlar veya diğer sentetik kompozitlerle yapılan cerrahi augmentasyon, bu kompartmanda hem submusküler hem de supramusküler düzlemlerde hacimlendirme yapılabileceğini göstermektedir.

Dikkat çeken bir diğer anatomik yapı, Bryan Mendelson tarafından tanımlanan temporal tüneldir. Bu, lateral orbital kalınlaşma (superior), orbikularis tutucu ligament (medial) ve TPF (lateral) arasında uzanan derin bir boşluktur. Bu boşluktan yapılan künt diseksiyon, güvenli bir şekilde prezigomatik boşluğa ulaşır.

Şakak bölgesinde iki yağ kompartmanı bulunmaktadır. İlki, yüzeysel lateral temporal yanak yağ kompartmanıdır. Bu yağ kompartmanının sefalik sınırı, temporal kret ve superior temporal septumdur; kompartman, şakak hacimlendirme için iyi bir hedeftir. Künt kanüller, deriye girdiklerinde temporal septumlara karşılık gelen bölmenin kaudal ve sefalik sınırlarında dirençle karşılaşır. Yüzeysel lateral orbital yağ bölgesi, inferior temporal septumun kaudalinde yer alır.

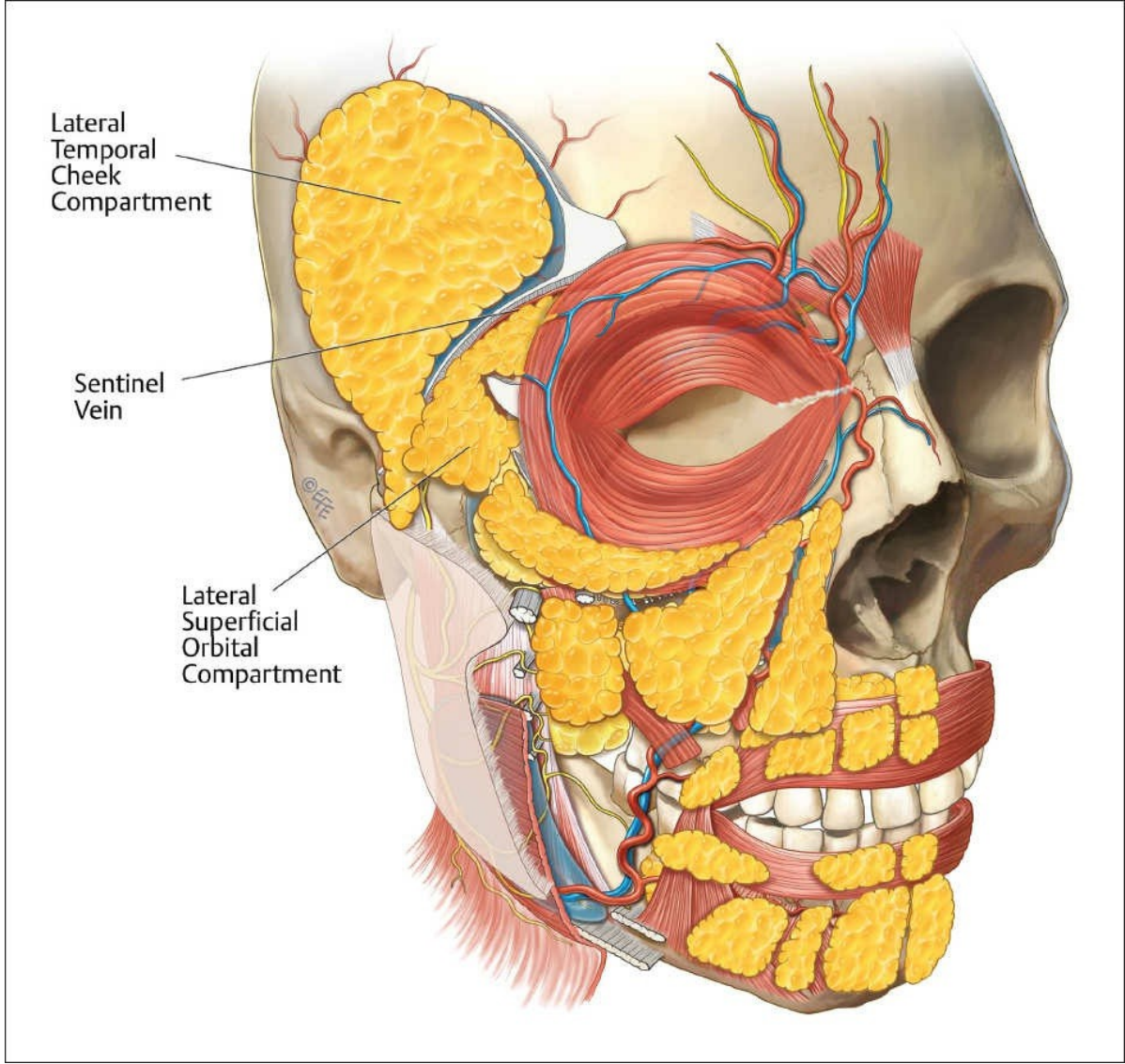
Üst kaşın damar yapısı, arteriyel ağa baryum enjeksiyonu kullanılarak stereoradyografi ile üç boyutlu olarak tanımlanmıştır. Hem yüzeysel hem de derin arterler, orbital tutucu ligamanın membranöz sınırına bitişik bir septum boyunca ilerler ve yüzeysel olarak cilde doğru geçer, üst göz kapağının palpebral orbicularis oris oculi kasını deler. Bu yüzeysel septasyon, kanül bazlı hacimlendirme prosedürleri sırasında algılanabilir.

Sentinel ven, derin temporal fasyanın iki yanını saran temporal yağ yastığı içinde yer alan orta temporal vene dökülür. Supraorbital ve supratrochlear nörovasküler demetlerin konumu iyi tanımlanmıştır ve çoğu klinisyen tarafından bilinmektedir. Hem enjekte edilebilir dolgu maddeleri hem de yağ grefti işlemlerinde görme kaybı vakaları görülmüştür. Yan kaş bölgesindeki hem yüzeysel hem de derin arterlerin çapı, sadece en ince iğnelerle intraarteriyel enjeksiyon yapılmasına olanak tanır. Ancak, enjeksiyon medial yönde ilerledikçe arter çapı hızla genişler ve ince iğnelerle enjeksiyonun riskini önemli ölçüde artırır.

Enjeksiyon İpucu

Alt temporal enjeksiyonlar sırasında, fasiyal sinir ile STA'nın anterior dalının birleşiminden kaçının.

Şekil 4.3, yüzeysel temporal yağ kompartmanlarını göstermektedir.



Şekil 4.3 Yüzeysel temporal yağ kompartmanlarının tıbbi illüstrasyonu.

Yazarların Temporal Hacimlendirme için Tercih Ettiği Teknikler

Lateral Temporal (Yüzeysel)

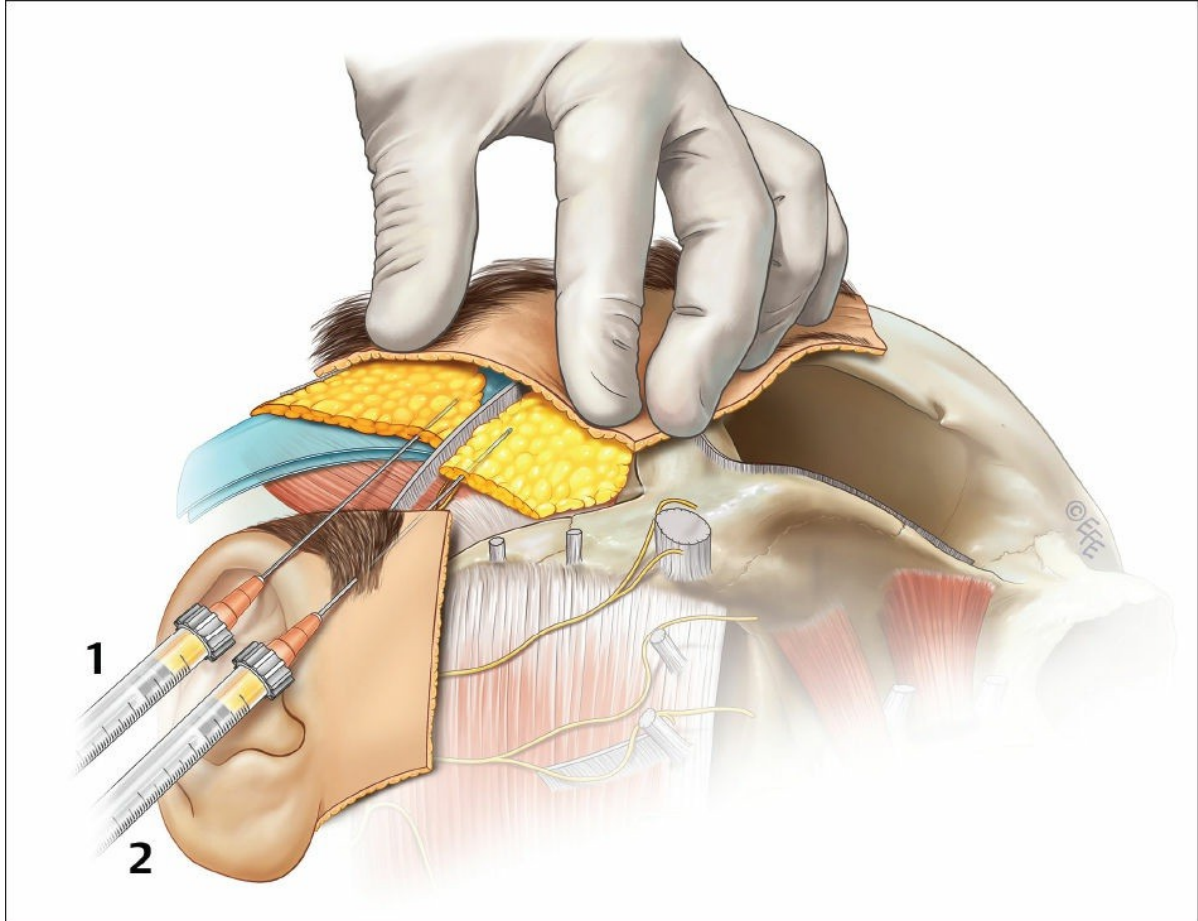
Kanülün yerleştirileceği bölge, heliks kökünün 2 ila 3 cm yukarısında, favorinin ön kenarı boyunca yer alır. Dermisin derinliklerine ulaştıktan sonra kanül, yüzeysel yağ tabakasında kalır ve medial yönde ilerletilir; kanül yağ kompartmanı içinde ilerlerken uygulayıcı hafif bir direnç hissedecektir. İstenen estetik etki elde edilene kadar kanül enjeksiyonları retrograd bir yayılma şekliyle gerçekleştirilebilir.

Anterior Temporal (Yüzeysel)

Giriş noktası, favorinin dikey ve yatay kesişme noktasında bulunur. Kanül

, yüzeysel inferior temporal septumun anterior-inferior tarafında ilerler. Bu, topografik olarak Pitanguy çizgisiyle örtüşür. Kanül, temporal kretin boşluğunun sefalad sınırı boyunca dirençle karşılaşır. Kaudal olarak, sınırlar zigomatik kemerin anterior üçte ikisi olacaktır.

Şekil 4.4, bu yüzeysel ve derin temporal hacimlendirme tekniklerini göstermektedir.



Şekil 4.4 Lateral temporal yanak kompartmanında ve yüzeysel temporal yağda yüzeysel temporal hacimlendirme gösterimi.

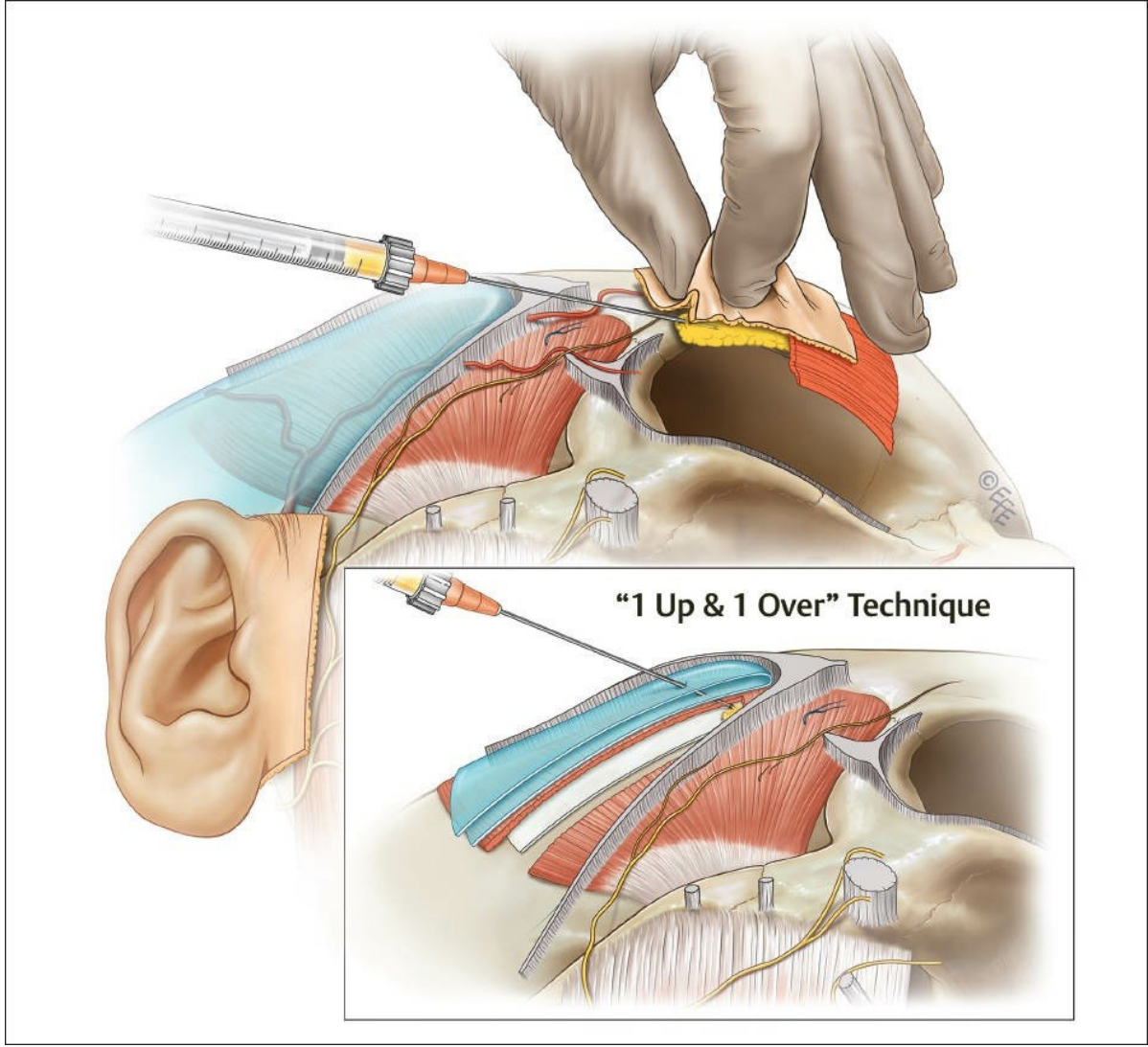
Derin Periorbital

Yaşlanan yüzdeki ROOF bölmesinin hacimlendirilmesi, göz çevresi şeklini ve görünümünü iyileştirebilir (Video 4.2). Enjeksiyondan önce, uygulayıcı supraorbital çentiği palpe etmeye çalışmalıdır. Bu, medial sınırdır ve damar yaralanmasını önlemek için tüm enjeksiyonlar bu sınırın lateralinde kalmalıdır. Enjeksiyondan önce supraorbital ve supratrochlear damarların tahmini konumunun topografik olarak belirlenmesi önerilir. Enjeksiyonu yapan kişi, kaş dokularında sıkma ve çekme tekniği uygular. İğne veya kanül, kaşın ucunun lateralinden sokulur ve supraorbital kenara göre sefalik derin düzlemde medial olarak ilerletilir. İstenen estetik etki elde edilene kadar retrograd enjeksiyon yapılır.

Anterior Temporal

Arthur Swift, anterior derin temporal hacimlendirme için bir “1 yukarı ve 1 öteye” tekniği tanımlamıştır (Video 4.3). Swift, derin temporal sinirin anterior dalının lateral orbital kenardan 1,8 cm'den daha önde olmadığını belirtmektedir. Enjeksiyon yapan kişi, skafoid temporal fossa ile birlikte şakak füzyon hattının topografisini palpe edebilir. Hedef bölge, temporal füzyon hattı boyunca supraorbital kenarın 1 cm üstünde ve temporal fossa içindeki füzyon hattının 1 cm lateralindedir. Bu konum, herhangi bir büyük temporal vaskülatürün medialindedir ve derin enjeksiyon, vasküler yaralanma açısından güvenli olmalıdır. Enjeksiyonu yapan kişi, yüksek G-prime ve koheziviteye sahip bir ürün kullanmalıdır. Hedef bölgeye enjeksiyondan önce, enjeksiyonu yapan kişi, hedef bölgeden geçen bir damar olmadığından emin olmak için parmak basıncıyla nabızı hissedebilir. Enjeksiyon yapan kişi, iğneyi kemiğin derinliklerine yerleştirecektir. Bu seviyede, iğne avasküler bir düzlemde bulunur ve dolgu maddesinin derin temporal fasya ile temporalis kası arasında yayılması amaçlanır. Bolusu enjekte etmeden önce, enjeksiyon yapan kişi, dolgu maddesinin saç çizgisinin altındaki şakak fossa'sına yayılmasını önlemek için karşı elinin işaret parmağını şakak saç çizgisine yerleştirebilir, böylece temporal fossa'nın daha görünür kısımlarında dolgu maddesinin dağılımını en üst düzeye çıkarabilir.

“1 yukarı ve 1 öteye” tekniği [Şekil 4.5](#)'te gösterilmiştir.



Şekil 4.5. “1 yukarı ve 1 öteye” tekniği ile ön temporal bölgede hacim kazandırma işleminin gösterimi. Retro-orbikularis okuli yağ bölgesi periorbital hacim kazandırma gösterilmektedir.

Önerilen Okuma

Şakak Anatomisi

- Kawai K, Imanishi N, Nakajima H, Aiso S, Kakibuchi M, Hosokawa K. Üst göz kapağının arteriyel anatomik özellikleri. *Plast Reconstr Surg* 2004;113(2):479–484
- Mendelson B, Wong C. Yaşlanan yüzün anatomisi. In: Neligan PC, ed. *Plastik Cerrahi*. Cilt 2. 3. baskı Philadelphia, PA: Elsevier Saunders; 2013:78–92
- Moss CJ, Mendelson BC, Taylor GI. Şakak ve periorbital bölgelerdeki ligament bağlarının cerrahi anatomisi. *Plast Reconstr Surg* 2000;105(4):1475–1490, tartışma 1491–1498
- O'Brien JX, Ashton MW, Rozen WM, Ross R, Mendelson BC. Temporal bölgenin cerrahi anatomisi ve terminolojisi üzerine yeni bakış açıları: literatür taraması ve diseksiyon çalışması. *Plast Reconstr Surg* 2013;131(3):510–522. Knize D. tarafından yapılan tartışma

523–525

Pessa J, Rohrich R. *Yüz Topografisi: Yüzün Klinik Anatomisi*. St. Louis, MO: Quality Medical Publishing; 2012

Stuzin JM, Wagstrom L, Kawamoto HK, Wolfe SA. Yüz sinirinin frontal dalının anatomisi: temporal yağ yastığının önemi. *Plast Reconstr Surg* 1989;83(2):265–271

Şakak Hacimlendirme ve Büyütme

Fontdevila J, Serra-Renom JM, Raigosa M, et al. Yüz yağ greftlerinin uzun vadeli canlılığının değerlendirilmesi: bilgisayarlı tomografi kullanılarak yapılan objektif bir ölçüm. *Aesthet Surg J* 2008;28(4):380–386

Gordon CR, Yaremchuk MJ. Metil metakrilat ile temporal augmentasyon. *Aesthet Surg J* 2011;31(7):827–833

Sykes JM. Enjeksiyonlu dolgu maddeleri için temporal bölge ve alnın uygulamalı anatomisi. *J Drugs Dermatol* 2009; 8(10, Suppl):s24–s27

Sykes JM, Cotofana S, Trevidic P, et al. Üst yüz: enjekte edilebilir dolgu maddeleriyle klinik anatomi ve bölgesel yaklaşımlar. *Plast Reconstr Surg* 2015; 136(5, Suppl):204S–218S

Dizin

Not: Sayfa numaralarının ardından gelen *f* veya *t* harfleri sırasıyla şekil veya tablo anlamına gelir.

A

angular arter/ven, 14, 15-16f, 46, 46f ön dal,
yüzeysel temporal arter, 15f ön dal, yüzeysel
temporal arter, 63f

B

arı sokması görünümü, 18
blefaroplasti, 32, 32t kaş
bölmesi, 64, 65f
bukkal dal, fasiyal sinir, 12, 13f

C

servikal dal, fasiyal sinir, 12, 13f çene,
derin anatomi, 37-38, 37-39f

D

derin lateral kanal, 29f
derin lateral çene kompartmanı, 17f, 45f
derin medial yanak yağı, 10, 10-11f, 16f
derin piriform boşluk, 6, 6-7f, 16, 16f
derin temporal arter, 62
ağız köşesi indirici kas, 38, 40, 41f alt
dudak indirici kas, 40, 40-41f, 45f

E

göz kapağı lenfleri, *bkz.* yüz lenfleri

F

yüz arteri, 15f, 44
yüz lenfatikleri
 anatomi, 28-30, 29f, 31f
 cerrahi dallanmaları, 32, 32t
yüz siniri, 12, 13f, 62-63f
yağ kompartmanları, 7f
festonlar, 18

frontal/temporal dal, yüz siniri, 12, 13f, 63f

I

iyatrojenik elmacık kemiği

çıkıntısı, 18 alt dudak arteri,

15f

alt dudak arteri, 44, 44-45f, 56 alt

temporal septum, 5f alt temporal

septum, 39f infraorbital arter, 16f

infraorbital (IO) nörovasküler demet, 10f

infraorbital “malar torbası” yağ kompartmanı, 8f, 18, 18-19f

infraorbital sinir, 13f

enjeksiyon ipuçları, 8, 10, 14, 18, 38, 44, 46, 48, 64

J

çene, derin anatomi, 37-38, 37-39f

L

labiomental (sublabial) arter, 44

lamina propria, 40

Langer çizgileri, 18

lateral orbital kalınlaşma (LOT), 30

lateral yüzeysel orbital kompartman, 65f

lateral temporal yanak kompartmanı, 65f

levator anguli oris, 10f, 40

levator labii superioris, 10f, 16, 40

levator labii superioris alaeque nasi, 10f

göz kapağı-yanak kıvrımı, 14

dudaklar

yaşlanma özellikleri, 37

yükselticiler, 6

dudak-çene arayüzü, 56, 57f alt

dudak dolgusu, 54, 55f

yüzeysel dudak kompartmanları, 42, 42f

üst dudak, vasküler anatomi, 46, 46-47

üst dudak dolgusu, 52, 53f

lenf kılcal damarları, 30, 31f lenf

toplayıcı damarlar, 30, 31f

M

MacGregor yaması, 4

ana toplama kütükleri, 30, 31f

ana zigomatik ligament, 5f, 39f
malar kesesi "infraorbital" yağ bölmesi, 8f, 18, 18-19f malar ekvator, 3f
malar bölge lenfatikleri, bkz. yüz lenfatikleri mandibular osseokutan ligament, 5f, 37, 37-39f marjinal mandibular dal, yüz siniri, 12, 13f masseterik ligamentler, 3-4, 5f, 39f
maksiller tutucu bağlar, 3-4, 5f, 39f medial kanal, 29f
mentalis kası, 40, 40f, 45f, 56
mental sinir, 13f
orta yüz hacimlendirme teknikleri
 ön orta yüz (derin enjeksiyon), 20, 21f
 ön orta yüz (yüzeysel enjeksiyon), 22, 22-23f derin hacimlendirme, 20, 21f
 yan orta yüz (derin enjeksiyon), 20, 21f yüzeysel hacimlendirme, 22, 22-23f
mimetik kasların bağlanma yerleri, 6, 6f

N

nazojugal kıvrım, 14
nazojugal oluk, 14
nazolabial anatomi, 48, 48-49f
nazolabial yağ kompartmanı, 19f
nazolabial kıvrım, 6, 6f, 48, 48-49f

O

1 yukarı ve 1 üzerinden tekniği, 68, 69f orbikularis okuli kası, 30
orbikularis oris kası, 37, 37f, 40, 48f, 52
orbital tutucu bağlar, 3-4, 27 orbitomalar bağ, 5f, 8f, 18f, 39f

P

palpebral dal, infraorbital arter (PIOA), 14 perioral bölge anatomisi
 yaşlanma özellikleri, 37
 derin lateral çene kompartmanı, 40, 41f
 alt, vasküler anatomi, 44, 44-45f mental yağ yastıkları, 41f
 kas, 40, 40f
 ağız çevresi potansiyel boşlukları, 42, 43f

retro-orbikularis oris yağı, *bkz.* retro-orbikularis oris yağ
kompartmanı yüzeysel yağ kompartmanları, 47f
yüzeysel dudak kompartmanları, 42, 42f
perioral bölge gençleştirme tekniği
kolumella–dudak arayüzü, 50,
51f dudak–çene arayüzü, 56,
57f alt dudak dolgusu, 54, 55f
ağız köşesi, 52
philtrum, 52, 53f
kırmızı vermilyon, 52, 53
üst dudak dolgusu, 52, 53f
dikey perioral kırışıklıklar, 50
beyaz rulo, 52, 53f
sıkma ve çekme tekniği, 8, 8f
tuzaklar, 18
platysma auriküler fasya, 17f
platizma-mandibular bağ, 5f, 37, 37f, 39f ön
toplayıcılar, 30, 31f
premaksiller boşluk, 16, 16-17f
periosteal yağ yastığı, 6, 6-7f, 10f
prezigomatik boşluk, 8, 8-9f, 16f, 18f

R

piriform açıklığın geriye çekilmesi, 6,
6f retro-orbikularis oris yağ bölmesi
anatomisi, 17f, 42, 42-43f, 45f, 48f, 61
hacimlendirme teknikleri, 50, 51f, 68, 69f
Ristow boşluğu, 16f

S

sentinel ven, 64, 65f
yumuşak doku
atrofisi, 54
suborbikularis oculi yağ kompartmanı (SOOF), 6, 6f, 10, 10-11f, 29
sub-SMAS yağ kompartmanları, 11f
sub-SMAS boşlukları, 7f, 16
yüzeysel yanak kompartmanları, 18, 18-19f
yüzeysel lateral kanal, 29f
yüzeysel temporal arter, 15f, 62, 62-63f, 64, 65f üst
dudak arteri, 45f, 46, 46f
üst temporal septum, 5f, 39f
supraorbital arter/sinir, 15f
supra-SMAS yağ kompartmanları, 19f

supratrochlear arter/sinir, 15f

T

şakak kaş bölmesi, 64, 65f

şakak kompartmanları, 61, 63f, 64, 65f

şakak fasya katmanları, 61, 63f

şakak alt temporal septumu, 61 şakak

sentinel veni, 64, 65f

şakak yüzeysel temporal arter, 62, 62-63f, 64, 65f şakak

temporal oyuğu, 61

şakak vasküler anatomisi, 62, 62-63f

şakak hacimlendirme teknikleri, 66, 67f, 68, 69f

temporalis kası, 5f, 39f, 63f

temporal ligamentöz adezyon, 39f, 61

temporoparietal fasya, 9f

U

üst temporal bölge, 9f

V

vasküler anatomi, orta yüz, 14, 15f

Z

zigomatik dal, fasiyal sinir, 12, 13f zigomatikokutanöz

bağlar, 3-4, 3f, 5f, 8f, 18f, 30, 39f zygomaticus major, 10f,
16f, 40

küçük zigomatik kas, 16f